

# EGÉSZSÉGÜGYI KÖZLÖNY

A BELÜGYMINISZTERIUM HIVATALOS LAPJA

## TARTALOM

### I. RÉSZ Személyi rész

### II. RÉSZ Törvények, országgyűlési határozatok, köztársasági elnöki határozatok, kormányrendeletek és -határozatok, az Alkotmánybíróság határozatai

- 54/2026. (III. 12.) Korm. rendelet az egészségügyi szolgáltatások Egészségbiztosítási Alapból történő finanszírozásának részletes szabályairól szóló 43/1999. (III. 3.) Korm. rendelet módosításáról..... 748
- 1064/2026. (III. 2.) Korm. határozat a Bács-Kiskun Vármegyei Oktatókórház fejlesztéséhez szükséges forrás biztosításáról ..... 755
- 1082/2026. (III. 12.) Korm. határozat a gerincgyógyászati ellátások területén hiánypótló egészségügyi szolgáltatások nyújtásának támogatása érdekében szükséges előirányzat-emelésről..... 756

### III. RÉSZ Miniszterelnöki, egészségügyért felelős miniszteri és egyéb miniszteri rendeletek és utasítások

- 5/2026. (III. 2.) BM rendelet az egészségügyi ágazati szakmai képességekkel összefüggő miniszteri rendeletek módosításáról ..... 758
- 6/2026. (III. 2.) BM rendelet az emberen végzett orvostudományi kutatásokról szóló 23/2002. (V. 9.) EüM rendelet módosításáról ..... 781

- 8/2026. (III. 12.) BM rendelet az egészségügyi szakellátás társadalombiztosítási finanszírozásának egyes kérdéseiről szóló 9/1993. (IV. 2.) NM rendelet módosításáról ..... 783

### IV. RÉSZ Útmutatók

### V. RÉSZ Közlemények

- A Belügyminisztérium egészségügyi szakmai irányelve a diagnosztikus és terápiás bronchológiai beavatkozásokról..... 784
- A Belügyminisztérium egészségügyi szakmai irányelve a coeliakia és a dermatitis herpetiformis diagnosztikája gyermek- és felnőttkorban ..... 877
- A Nemzeti Népegészségügyi és Gyógyszerészeti Központ közleménye orvostechnikai eszközök időszakos felülvizsgálatát végző szervezetek feljogosításáról ..... 916

### VI. RÉSZ A Nemzeti Egészségbiztosítási Alapkezelő közleményei

### VII. RÉSZ Vegyes közlemények

- Pályázati hirdetmény betölthető állásokra ..... 918

## IV. RÉSZ Útmutatók

## V. RÉSZ Közlemények

### A Belügyminisztérium egészségügyi szakmai irányelve a diagnosztikus és terápiás bronchológiai beavatkozásokról

<b>Típusa:</b>	Klinikai egészségügyi szakmai irányelv
<b>Azonosító:</b>	002064
<b>Érvényesség időtartama:</b>	megjelenést követő 3 év

#### I. IRÁNYELV FEJLESZTÉSBE RÉSZTVEVŐK

##### Társszerző Egészségügyi Szakmai Kollégiumi Tagozatok:

##### 1. Tüdőgyógyászat Tagozat

Dr. Bogos Krisztina PhD belgyógyászat, tüdőgyógyászat, klinikai onkológia szakorvosa, elnök, társszerző

##### Fejlesztő munkacsoport tagjai:

Dr. Albert István tüdőgyógyász, klinikai onkológus szakorvos, társszerző

Dr. Bohács Anikó PhD tüdőgyógyász, allergológia és klinikai immunológia szakorvosa, társszerző

Dr. Böcskei Csaba PhD tüdőgyógyász, klinikai onkológus, belgyógyászat szakorvosa, társszerző

Dr. Gálffy Gabriella PhD tüdőgyógyász, klinikai onkológus, allergológia és klinikai immunológia szakorvosa, társszerző

Dr. Grmela Gábor tüdőgyógyász, aneszteziológus, klinikai onkológus szakorvos társszerző, kapcsolattartó

Dr. Markóczy Zsolt tüdőgyógyász, klinikai onkológus, belgyógyászat szakorvosa társszerző

Dr. Pápai-Székely Zsolt tüdőgyógyász, klinikai onkológus szakorvos, társszerző

Dr. Szima Barna tüdőgyógyász, klinikai onkológus szakorvos, társszerző

Dr. Sárosi Veronika PhD tüdőgyógyász, klinikai onkológus szakorvos, társszerző

Dr. Tóth Judit PhD tüdőgyógyász, patológus szakorvos, társszerző

Dr. Szász Zoltán tüdőgyógyász, klinikai onkológus szakorvos, társszerző

Dr. Vaskó Attila PhD tüdőgyógyász, aneszteziológia-intenzív terápia szakorvosa, társszerző

Dr. Fülöp Andrea tüdőgyógyász, klinikai onkológus, klinikai farmakológia szakorvosa, társszerző

##### Véleményező Egészségügyi Szakmai Kollégiumi Tagozatok:

##### 1. Foglalkozás-órvostan Tagozat

Dr. Nagy Imre, munkahigiéné, közegészségtan-járványtan szakorvosa, elnök, véleményező

##### 2. Háziórvostan Tagozat

Dr. Szabó János, háziórvostan, foglalkozás-órvostan (üzemórvostan) szakorvosa elnök, véleményező

##### 3. Kardiológia Tagozat

Prof. Dr. Merkely Béla, belgyógyászat, kardiológia, sportórvostan, klinikai farmakológia, felnőtt transoesophagealis echokardiográfia, felnőtt transtorakális echokardiográfia szakorvosa, elnök, véleményező

##### 4. Patológia Tagozat

Prof. Dr. Kiss András, molekuláris genetikai diagnosztika, patológia, cytopatológia szakorvosa, elnök, véleményező

##### 5. Kórházi klinikai gyógyszerészet Tagozat

Dr. Juhász Ákos, klinikai gyógyszerészet, gyógyszerész, gyógyszertár üzemeltetés, vezetés, elnök, véleményező

##### 6. Klinikai és járványügyi mikrobiológia Tagozat

Prof. Dr. Kónya József, molekuláris genetikai diagnosztika, klinikai laboratóriumi vizsgálatok, orvosi mikrobiológia szakorvosa, elnök, véleményező

- 7. Radiológia Tagozat**  
Prof. Dr. Kincses Zsigmond Tamás, neurológia, radiológia, neuroradiológia, neuro-ophtalmológia, neurosonológia, vascularis neurológia szakorvosa, elnök, véleményező
- 8. Transzplantáció Tagozat**  
Dr. Ablonczy László, csecsemő-gyermekgyógyászat, csecsemő- és gyermekkardiológia szakorvosa, elnök, véleményező
- 9. Aneszteziológia és intenzív terápia Tagozat**  
Prof. Dr. Molnár Zsolt, aneszteziológia-intenzív terápia szakorvosa, elnök, véleményező
- 10. Oxyológia – sürgősségi orvostan, toxikológia, honvéd és katasztrófa orvostan Tagozat**  
Dr. Varga Csaba, aneszteziológia-intenzív terápia, sürgősségi orvostan, oxyológia, addiktológia szakorvosa, elnök, véleményező
- 11. Tüdő- és mellkassebészet Tagozat**  
Prof. Dr. Rényi-Vámos Ferenc, sebészet, mellkassebészet, klinikai onkológia szakorvosa, elnök, véleményező
- 12. Belgyógyászat, endokrinológia, diabétesz és anyagcsere-betegségek Tagozat**  
Dr. Bedros J. Róbert, belgyógyászat, hypertoniológia, lipidológia, obezitológia, reumatológia és fizioterápia szakorvosa, elnök, véleményező
- 13. Fül-orr-gégészet Tagozat**  
Prof. Dr. Lujber László, fül-orr-gége gyógyászat, audiológia szakorvosa, elnök, véleményező
- 14. Gasztroenterológia és hepatológia Tagozat**  
Prof. Dr. Vincze Áron, belgyógyászat, gasztroenterológia szakorvosa, elnök, véleményező
- 15. Igazságügyi orvostan, orvosszakértés biztosítási orvostan Tagozat**  
Dr. Szabados György, igazságügyi orvostan, egészségbiztosítás szakorvosa, elnök, véleményező

*„Az egészségügyi szakmai irányelv készítése során a szerzői függetlenség nem sérült.”*

*„Az egészségügyi szakmai irányelvben foglaltakkal a fent felsorolt tagozatok dokumentáltan egyetértettek.”*

**Az irányelvfejlesztés egyéb szereplői**

**Betegszervezetek tanácskozási joggal:**

Nem kerültek bevonásra.

**Egyéb szervezetek tanácskozási joggal:**

Nem kerültek bevonásra.

**Szakmai társaságok tanácskozási joggal:**

Nem kerültek bevonásra.

**Független szakértők:**

Nem kerültek bevonásra.

## II. ELŐSZÓ

A bizonyítékokon alapuló egészségügyi szakmai irányelvek az egészségügyi szakemberek és egyéb felhasználók döntéseit segítik meghatározott egészségügyi környezetben. A szisztematikus módszertannal kifejlesztett és alkalmazott egészségügyi szakmai irányelvek, tudományos vizsgálatok által igazoltan, javítják az ellátás minőségét. Az egészségügyi szakmai irányelvben megfogalmazott ajánlások sorozata az elérhető legmagasabb szintű tudományos eredmények, a klinikai tapasztalatok, az ellátottak szempontjai, valamint a magyar egészségügyi ellátórendszer sajátosságainak együttes figyelembevételével kerülnek kialakításra. Az irányelv szektorsemleges módon fogalmazza meg az ajánlásokat. Bár az egészségügyi szakmai irányelvek ajánlásai a legjobb gyakorlatot képviselik, amelyek az egészségügyi szakmai irányelv megjelenésekor a legfrissebb bizonyítékokon alapulnak, nem pótolhatják minden esetben az egészségügyi szakember döntését, ezért attól indokolt esetben dokumentáltan el lehet térni.

### III. HATÓKÖR

<b>Egészségügyi kérdéskör:</b>	diagnosztikus és terápiás bronchológiai ellátás felnőttkorban
<b>Ellátási folyamat szakaszai:</b>	diagnosztika, terápia, utánkövetés
<b>Érintett ellátottak köre:</b>	azon betegek köre, akiknél nem malignus, illetve malignus betegség esetén diagnosztikus és/vagy terápiás bronchológiai beavatkozásra van szükség (tüdőtumor gyanúja, tüdőrák stádium meghatározása, idegentest, légúti vérzés, légúti szűkület, nem gyógyuló pneumonia stb.)
<b>Érintett ellátók köre:</b>	
<b>Szakterület:</b>	0202 tüdő- és mellkasebészet 0600 fül-orr-gége gyógyászat 1501 aneszteziológia 1502 intenzív ellátás 4602 sürgősségi orvostan 0104 gasztroenterológia 1900 tüdőgyógyászat 5400 kórbonctan 5401 patológia és kórszövettan
<b>Ellátási forma:</b>	A1 alapellátás, alapellátás J3 járóbeteg-szakellátás, jellemzően terápiás beavatkozást végző szakellátás F1 fekvőbeteg-szakellátás, aktív fekvőbeteg-ellátás
<b>Progresszivitási szint:</b>	I–II–III. szint.
<b>Egyéb specifikáció:</b>	Nincs.

### IV. MEGHATÁROZÁSOK

#### 1. Fogalmak

**Diagnosztikus és terápiás bronchológia:** a döntő többségében fiberoszkóppal végzett diagnosztikus beavatkozás során a légső és hörgők oszlási területének vizsgálatát végezzük, indokolt esetben mintavételi eljárásokkal kiegészítve. A terápiás beavatkozások kuratív céllal történnek idegentest-eltávolítás, váladékleszívás, benignus, illetve egyes malignus endobronchialis tumorok esetén, malignus centralis légúti obstrukció esetén palliatív célú a beavatkozás.

Bizonyos körülmények között merev bronhoszkóp használata elengedhetetlen.

**Hörgőtükrözés:** a trachea és a hörgők belfelületének megtekintése.

**Intervenció bronchológia:** az intervenció bronchológia a következőképpen határozható meg: olyan diagnosztikus és terápiás beavatkozások sora, mely az alap tüdőgyógyászati képzésen túl további képzést és gyakorlatot igényel.

Betegségek, amik ide tartoznak: komplex légúti problémák, benignus és malignus centralis légúti szűkületek, elzáródások, a tüdő parenchymájának betegségei (pl.ILD, nem gyógyuló pulmonalis infiltrátumok stb.), légúti idegentest, oesophagobronchialis, -trachealis, -pleuralis fistulák, tracheobronchialis rendszer sérülése, égése, a légúttal szomszédos elváltozások, nyirokcsomók betegségei, perifériás röntgenárnyékok, emphysema, asthma, légúti vérzés.

Diagnosztikus és terápiás beavatkozások, amelyek ide tartoznak: merev bronchoszcópia, transzbronchialis tűbiopszia (konvencionális TBNA), EBUS TBNA, radialis EBUS, autofluorescens bronchoszcópia, endobronchialis laser, electrocauter, argonplazma-koaguláció, cryoterápia, cryobiopszia, légúti stentek, ballonos tágitás-bronchoplasztika, brachyterápia, PDT (photodinámias terápia), idegentest-eltávolítás, elektromágneses navigáció, bronchialis thermoplasztika, intrabronchialis szelepek behelyezése.

#### 2. Rövidítések

<b>AABIP:</b>	American Association of Bronchology and Interventional Pulmonology – Amerikai Bronchológiai és Intervenció Pulmonológiai Társaság
<b>AF:</b>	szöveti autofluoreszcencia

<b>AIP:</b>	akut intersticiális pneumonia
<b>APC:</b>	Argonplazma-koaguláció
<b>ASA:</b>	Amerikai Aneszteziológiai Társaság
<b>BAL:</b>	bronchoalveolaris lavage – bronchoalveolaris mosás
<b>BEF:</b>	broncho-oesophagealis fistula – járat a hörgő és nyelőcső között
<b>BTS:</b>	British Thoracic Society – Angol Tüdőgyógyász Társaság
<b>COP:</b>	cryptogén organizáló pneumonia
<b>EBB:</b>	endobronchialis biopszia
<b>EBNA:</b>	Endobronchialis needle aspiration – endobronchialis tűaspiráció
<b>EBUS:</b>	Endobronchialis ultrahang
<b>EBUS-TBNA:</b>	Endobronchialis ultrahang vezérelte transzbronchialis tűaspiráció
<b>ECOG:</b>	eastern cooperative oncology group
<b>EMN:</b>	elektromágneses navigáció
<b>EUH:</b>	endoszkópos ultrahang
<b>FNA:</b>	vékonytű aspiráció
<b>G:</b>	Gauge
<b>GERD:</b>	gastrooesophagealis reflux
<b>GGO:</b>	Ground glass opacity – tejüveg homály
<b>GGN:</b>	Ground glass nodule – tejüveg nodulus
<b>HFNO:</b>	high flow nasal – oxygen terápia
<b>HFO:</b>	nagy áramlású oxigénnel végzett terápia
<b>HP:</b>	Hypersensitív pneumonitis
<b>HRCT:</b>	high resolution CT – magas felbontású CT
<b>IA:</b>	invazív aspergillosis
<b>IBD:</b>	inflammatory bowel disease – gyulladásos bélbetegség
<b>ILD:</b>	intersticiális tüdőbetegség
<b>IPF:</b>	idiopathiás tüdőfibrózis
<b>ISZB:</b>	ischemiás szívbetegség
<b>LMWH:</b>	kis molekulásúlyú heparin
<b>MI:</b>	miokardiális infarktus
<b>MRI:</b>	mágneses rezonancia képalkotás
<b>NIV:</b>	noninvazív lélegeztetés
<b>NOAC:</b>	új típusú orális anticoaguláns
<b>NSCLC:</b>	nem kissejtes tüdőrák
<b>NSIP:</b>	nemspecifikus intersticiális pneumonia
<b>PAPR:</b>	ráségitéses légzésvédő szűrőrendszer
<b>PEG:</b>	percutan endoscopos gastrostoma
<b>PET:</b>	pozitronemissziós tomográfia
<b>PH:</b>	pulmonalis hypertónia
<b>PPL:</b>	perifériás pulmonalis léziók
<b>PSB:</b>	Protected specimen brush – védett kefe
<b>PTLD:</b>	posttranszplantációs lymphoproliferatív betegség
<b>PTX:</b>	Pneumothorax
<b>ROSE:</b>	Rapid on site cytopathological examination, gyors helyszíni citopathológiai vizsgálat
<b>SEMAS:</b>	Self expandable metallic airway stent, öntáguló fém légúti stent
<b>SLE:</b>	szisztémás lupusz eritematózus
<b>SOT:</b>	solid szervtranszplantált
<b>TBLB:</b>	Transbronchialis Tüdőbiopszia
<b>TBLC:</b>	transzbronchialis tüdő cryobiopszia
<b>TBNA:</b>	Transbronchialis tűaspirációs biopszia
<b>TBTB:</b>	transzbronchialis tüdőbiopszia
<b>TEF:</b>	tracheo-oesophagealis fistula
<b>TNM:</b>	tumor – nyirokcsomó – metasztázis

<b>UFH:</b>	anticoagulálás frakcionálatlan heparin
<b>UH:</b>	ultrahang
<b>VATS:</b>	Video-assisted thoracoscopic surgery – videoasszisztált thorascópos műtéti beavatkozás

### 3. Bizonyítékok szintje

A bizonyítékok szintjének besorolása a GRADE irányelv alapján történt, mely a bizonyítékokat azok minősége alapján rangsorolja. [1]

**Kiváló minőségű evidencia:** további kutatások nagyon valószínűtlen, hogy módosítják a becsült hatás megbízhatóságát.

**Mérsékelt minőségű evidencia:** további kutatások valószínű, hogy módosítják a becsült hatás megbízhatóságát.

**Alacsony minőségű evidencia:** további kutatások nagyon valószínű, hogy módosítják a becsült hatás megbízhatóságát.

**Nagyon alacsony minőségű evidencia:** a becsült hatás bizonytalan.

### 4. Ajánlások rangsorolása

A New Zealand Guidelines Group (NZGG) rangsorolási rendszere került alkalmazásra [2]

Ajánlások	Szint
<b>Az ajánlást erősen megbízható bizonyítékok támasztják alá</b> (Számos olyan hiteles vizsgálaton alapul, amelyek klinikailag relevánsak, nem ellentmondóak és hasonló hatást mutatnak, saját populációra, hazai környezetre alkalmazhatók. Várhatóan újabb kutatás nem módosítja.)	<b>A</b>
<b>Az ajánlást elfogadhatóan megbízható bizonyítékok támasztják alá</b> (Hiteles vizsgálatokon alapul, azonban a vizsgálatok nagyságát, relevanciáját, az eredmények egybehangzóságát és/vagy saját populációra, hazai környezetre alkalmazhatóságát illetően bizonytalanság merül fel, de várhatóan újabb kutatás nem módosítja.)	<b>B</b>
<b>Az ajánlást egységesen elfogadott nemzetközi szakértői vélemények támasztják alá</b> (Megbízható tudományos bizonyíték hiányában kiemelkedő nemzetközi szakértők konszenzusán alapul, amely a saját populációra, hazai környezetre alkalmazható, de kutatási eredmény módosíthatja.)	<b>C</b>
<b>Az ajánlást hazai szakértői vélemények támasztják alá</b> (Megbízható tudományos bizonyíték vagy nemzetközi konszenzus hiányában, vagy ha ezek saját populációra, hazai környezetre nem alkalmazhatók, a hazai „legjobb gyakorlat” meghatározása az irányelvfejlesztő csoport tagjainak tapasztalatán vagy konzultációval szerzett szakmai visszajelzéseken alapul. Kutatási eredmény módosíthatja.)	<b>D</b>

## V. BEVEZETÉS

### 1. A témakör hazai helyzete, a témaválasztás indokolása

A „Diagnosztikus és terápiás bronchológia felnőtt- és gyermekkorban, transthoracalis tübiopszia” címmel a Tüdőgyógyászati Szakmai Kollégium által 2005-ben megjelentetett ajánlás érvényét veszítette, ezért hasonló témájú egészségügyi szakmai irányelv kidolgozása időszerűvé vált. Jelen egészségügyi szakmai irányelv kidolgozásának folyamata során az új bronchoscópos módszerek bemutatása, a diagnosztikus és intervenció beavatkozások részletes leírása, az indikációk, kontraindikációk tárgyalása történik. A klasszikus bronchoscópos mintavételi módszerek nem változtak, inkább a minta feldolgozásának technikája került előtérbe, a modern célzott és immunterápiás kezelések szövettani mintavételt tesznek szükségessé, de a sejtblokk technika is egyre szélesebb körben teret nyer a daganatos betegeink diagnózisának megállapításában. Megváltozott a tüdődaganatok megjelenési formája: egyre több perifériás kis méretű góc jelent diagnosztikus kihívást, mely új bronchoscópos technikák bevezetését igényli (radialis EBUS, elektromágneses navigáció, virtualis bronhoszkópia, cone beam CT alatt végzett bronhoszkópia, ultravékony bronhoszkópia stb.). A bronchoscópos vizsgálatok a sürgősségi, intenzív terápiás osztályokon is a napi gyakorlat részét képezik, a társszakmakkal (fül-orr-gégészet, mellkasebészet) szorosan együtt kell működnünk az idegentest-eltávolítás, de akár a malignus betegségek kezelésének vonatkozásában.

Újabb fejlesztésű, korszerű videoendoscopok váltak elérhetővé, de az olyan fejlesztések, mint a LED fényforrás, a bedside vizsgálatokat is tovább egyszerűsítették. Az elmúlt években az EBUS-TBNA, az endobronchialis ultrahang-vezérelt transbronchialis tűspiráció a hazai endoszkópos ultrahangos ajánlásba is bekerült. Előtérbe került az IPF, új diagnosztikus algoritmusok érhetőek el, a kriobiopszia nagyobb minták vételére alkalmas, amennyiben szükség van rá. A laserek alkalmazása helyett a hazai centrumokban elektrokautert használunk. Törekedni kell a szövettani mintavételre inoperábilis, kemoterápiára alkalmas betegeknél a személyre szabott terápiás döntés érdekében. Az alacsonyabb szövődésméyrata miatt a bronchoscópos mintavétel az első választandó módszer. Amennyiben sikertelen, UH, CT vagy C-karos rtg.-vezérelt transthoracalis mintavétel javasolt.

A transthoracalis tűbiopsziára és a gyermekkorban végzett bronchoscópiára jelen egészségügyi szakmai irányelv nem tesz ajánlást.

Számos nem malignus tüdőgyógyászati kórképre is van terápiás válasza az intervenciós bronchológiának (asthma, COPD, emphysema). Jelen egészségügyi szakmai irányelv azonban a hazai gyakorlatban elvégezhető beavatkozásokra tesz ajánlást.

## 2. Felhasználói célcsoport

A jelen egészségügyi szakmai irányelv a pulmonológia, mellkasebészet, fül-orr-gégészet, gasztroenterológia, intenzív terápia, sürgősségi betegellátás során fellépő bronchológiai diagnosztikus és terápiás módszereket öleli fel. Az egészségügyi szakmai irányelvben részletezett szempontok betartása az ellátott betegek egészségének javulását és/vagy megőrzését eredményezi a lehető legkisebb invazivitású, de kellően hatékony eljárás alkalmazásával. Az alapellátásban szereplők feladata – amennyiben diagnosztikus és/vagy terápiás bronchológiai beavatkozásra van szükség – a beteg sürgősségi vagy pulmonológiai ellátásba való irányítása.

## 3. Kapcsolat hivatalos hazai és külföldi irányelvekkel

### Egészségügyi szakmai irányelv előzménye:

Hazai egészségügyi szakmai irányelv ebben a témakörben még nem jelent meg.

### Kapcsolat külföldi szakmai irányelvekkel:

Jelen irányelv ajánlásait az eredeti bizonyítékok feldolgozásával fogalmazták meg, nincs kapcsolata külföldi irányelvekkel.

### Kapcsolat hazai egészségügyi szakmai irányelv(ek)kel:

Jelen irányelv az alábbi, a közzététel időpontjában érvényes hazai egészségügyi szakmai irányelvvel áll kapcsolatban.

<b>Azonosító:</b>	002147
<b>Cím:</b>	A pneumothorax (légmell) ellátásának szakmai irányelve
<b>Nyomtatott verzió:</b>	Egészségügyi Közlöny, 2023. év, 16. szám
<b>Elektronikus elérhetőség:</b>	<a href="https://kollegium.okfo.gov.hu/">https://kollegium.okfo.gov.hu/</a>
<b>Azonosító:</b>	002259
<b>Cím:</b>	Az endoszkópos ultrahang diagnosztikus és terápiás alkalmazása
<b>Nyomtatott verzió:</b>	Egészségügyi Közlöny, 2024. év, 2. szám
<b>Elektronikus elérhetőség:</b>	<a href="https://kollegium.okfo.gov.hu/">https://kollegium.okfo.gov.hu/</a>
<b>Azonosító:</b>	002230
<b>Cím:</b>	A krónikus obstruktív tüdőbetegség (chronic obstructive pulmonary disease – COPD) diagnosztikájáról, kezeléséről és gondozásáról
<b>Nyomtatott verzió:</b>	Egészségügyi Közlöny, 2024. év, 4. szám
<b>Elektronikus elérhetőség:</b>	<a href="https://kollegium.okfo.gov.hu/">https://kollegium.okfo.gov.hu/</a>

## VI. AJÁNLÁSOK SZAKMAI RÉSZLETEZÉSE

1. **Bronchosopia elvégzésének személyi és tárgyi feltételei, bronchoscópos vizsgálóhely követelményei**
2. **A beteg tájékoztatása, beleegyező nyilatkozat**
3. **Bronchosopia indikációja és kontraindikációja**
4. **Bronchoszkópiát megelőző vizsgálatok**
5. **Bronchoszkópos beavatkozások végzése anticoaguláns és thrombocytaaggregáció-gátló kezelés esetén**
6. **Helyi érzéstelenítés**
7. **Ajánlás a felnőttek flexibilis bronchoszkópiájához szükséges szedációra**
8. **Bronchoszkópiával összefüggő morbiditás, mortalitás. Monitorizálás, lehetséges komplikációk**
  - 8/a **Hypoxia**
  - 8/b **Túlszedálás**
  - 8/c **Laryngospasmus, bronchospasmus**
  - 8/d **Helyi érzéstelenítő toxicitás**
  - 8/e **Cardiovascularis komplikációk: arrhythmia, myocardialis infarctus**
  - 8/f **Pneumothorax**
  - 8/g **Láz, infekció, endocarditis**
  - 8/h **Légúti vérzés**
9. **Bronchoszkópos mintavételi technikák**
  - 9/a **BAL: indikáció, diagnosztikus képesség, technika, szövődmény**
  - 9/b **Kefecitológia: indikáció, diagnosztikus képesség, technika, szövődmény**
  - 9/c **Excíziós biopszia: indikáció, diagnosztikus képesség, technika, szövődmény**
  - 9/d **Konvencionális TBNA és EBNA: indikáció, diagnosztikus képesség, technika, szövődmény**
  - 9/e **Cryobiopszia**
10. **Konvex és radialis EBUS: indikáció, diagnosztikus képesség, technika, szövődmény**
11. **Bronchoszkópia speciális betegcsoportokon:**
  - 11/a **Immunkompromittált, szervátültetett betegek**
  - 11/b **Obstruktív pulmonalis kórképek (asthma bronchiale, COPD)**
  - 11/c **Ischemiás szívbetegség (ISZB):**
  - 11/d **Pulmonalis hipertónia**
  - 11/e **Terhesség**
  - 11/f **Intracranialis nyomásemelkedés**
  - 11/g **SARS-CoV-2-fertőzés /Covid-19**
  - 11/h **TBC**
  - 11/i **Sarcoidózis**
12. **BronchoszkópiaILD esetén**
13. **Bronchoszkópia a bronchológiai vizsgálaton kívül**
14. **Intervenciós bronchológia**
15. **Az eszközök tisztítása, fertőtlenítése, tárolása**

### 1. **Bronchosopia elvégzésének személyi és tárgyi feltételei, bronchoscópos vizsgálóhely követelményei**

A diagnosztikus és terápiás bronchológiai beavatkozásokhoz szükséges eszközök tárháza az új technikák folyamatos megjelenésével évről évre bővül.

Ezek között vannak olyan eszközök, amelyek minden bronchológiai vizsgálóban az alapfelszereltség részét kell, hogy képezzék, és vannak olyanok, amelyek csak speciális beavatkozásokhoz, illetve vizsgálmódszerekhez szükségesek és csak nagyobb centrumokban érdemes beszerezni őket.

A minden rendelésben alkalmazandó személyi és tárgyi minimumfeltételeket az aktuálisan érvényben levő minimumfeltételeket tartalmazó rendelet szabályozza. [3, 4, 5, 6]

A műszerek fertőtlenítésének személyi és tárgyi feltételei a „15. Az eszközök tisztítása, fertőtlenítése, tárolása” című pontban kerül tárgyalásra.

**Ajánlás1**

**A bronchoszkópos vizsgálatokat erre a célra kijelölt vizsgálóban kell elvégezni. (B) [7]**

**Ajánlás2**

**A bronchoszkópos rendelőben külön helyiségben kell végezni a beteg előkészítését, a bronchoszkópos vizsgálatot, az eszközök fertőtlenítését és a betegek beavatkozás utáni megfigyelését. (B) [7]**

**Ajánlás3**

**Minden bronchoszkópos vizsgálónak rendelkeznie kell a betegek monitorozásához és újraélesztéséhez szükséges összes alapvető felszereléssel. (A) [7]**

**Ajánlás4**

**Minden bronchoszkópos rendelőnek rendelkeznie kell az érvényes minimumfeltételekben meghatározott tárgyi és személyi feltételekkel. (A) (a fejlesztőcsoport álláspontja)**

**Ajánlás5**

**A bronchoszkópos vizsgálónak óránként legalább 12–15-szörös friss levegőcserélővel kell rendelkeznie, a légáramlás irányának a helyiség bejáratától a rendelő ellenkező frontja felé kell irányulnia. (C) [7]**

**Ajánlás6**

**Ha a levegő visszaáramlása elkerülhetetlen, a közvetlen elszívott levegőt távol kell tartani a betegellátó területektől, és nagy hatékonyságú részecskeszűrőket (HEPA) kell használni. (C) [7]**

**Ajánlás7**

**Munkába állás előtt rögzíteni kell a belépő dolgozó kórtörténetét, különös tekintettel az asztmára, bőr- és nyálkahártya-érzékenységre, immunszuppresszív állapotokra. (D) [6]**

**Ajánlás8**

**Munkába állás előtt légzésfunkciós vizsgálatot kell végezni, és a fertőtlenítőszerrel közvetlenül érintkező személyzetnél ezt évente meg kell ismételni. (D) [6]**

**Ajánlás9**

**A hepatitis B és TBC elleni immunstatust a foglalkoztatás előtt minden dolgozónál ellenőrizni kell. Szükség esetén védőoltásokat kell felajánlani. (D) [6]**

**Ajánlás10**

**Hegyes tűket vagy más éles eszközöket nem ajánlott használni a szövetminták biopsziás excisorból való eltávolítására. Előnyösek a tompa végű tűk vagy steril műanyag fogpiszkálók. (D) [6]**

**Ajánlás11**

**A bronchoszkópos beavatkozások során legalább két képzett szakdolgozóra van szükség: egyikük asszisztál, másikuk a beteg gyógyszerelését végzi és az élettani paramétereit observálja. (D) [6]**

**Ajánlás12**

**A bronchoszkópia utáni betegmegfigyelést szakképzett nővérnek vagy asszisztensnek kell végeznie. (D) [6]**

**Ajánlás13**

**Az invazívabb, modernebb beavatkozások és eljárások további személyzetet igényelhetnek. (D) [6]**

**2. A beteg tájékoztatása, beleegyező nyilatkozat****Ajánlás14**

**Szóbeli és írásbeli, a számára egyéniesített formában megadott teljes körű tájékoztatást kell, hogy kapjon a beteg a vizsgálat előtt. Többek között a vizsgálat indikációit, a vizsgálat lefolyását, a lehetséges**

**szövődményeket részletesen ismertetni szükséges, tájékoztatást kell adni a vizsgálat tolerálhatóságát könnyítő lehetőségekről. (C) [6]**

A bronchoszkópia invazív vizsgálat, ezért előtte a kezelő-/vizsgálóorvos szóban és írásban köteles a beteget tájékoztatni a vizsgálat céljáról, a szükséges előkészületekről, a vizsgálat menetéről, a lehetséges szövődményekről. A beteg ekkor kaphat tájékoztatást arról, hogy helyi érzéstelenítés mellett van lehetőség vagy szükséges szedációt alkalmazni a vizsgálat során. A szóbeli megbeszélés után a beteg megkapja a vizsgálóhelyen alkalmazott Betegtájékoztatót és Beleegyező nyilatkozatot (XI. Melléklet fejezet, 1. Alkalmazást segítő dokumentumok, 1.1. Betegtájékoztató, oktatási anyagok, 1 Bronchoszkópia (hörgőtükrözés-vizsgálat) hajlékony bronchoszkóppal tájékoztató és beleegyező nyilatkozat), amit aláírva és kitöltve kell a vizsgálat előtt a személyzetnek átadni a vizsgálathoz szükséges betegdokumentációval, leletekkel, illetve képanyaggal együtt. A vizsgálatra vonatkozó beteg-tájékoztatót a vonatkozó jogszabályi kereteken belül kell végezni.

**3. A bronchoszkópia indikációja és kontraindikációja**

A flexibilis bronchoszkópia (FB) a legfontosabb invazív vizsgálati módszer a tüdőbetegségek diagnosztikájában és kezelésében. A vizsgálat indikációja lehet tünet, vagy annak hiányában képkeltő vizsgálaton talált eltérés, esetleg ismert betegség miatti utánkövetés. Nagy retrospektív vizsgálatokban a leggyakoribb indikációk a fertőzés, az intersticiális tüdőbetegség gyanúja, a rosszindulatú daganatok, a vérköpés voltak. Terápiás bronchoszkópiánál az idegentest vagy légúti váladék eltávolítása a fő ok. A rigid bronchoszkópia alkalmazási területe a flexibilis bronchoszkópok elterjedésével leszűkült speciális indikációkra, mint például: masszív vérköpés, illetve a terápiás eljárásokra. Azonban az új időigényes technikák bevezetésével újra reneszánszát éli.

**Ajánlás15**

**Klinikai döntésnél az alábbiakat kell figyelembe venni (1. táblázat). A flexibilis bronchoszkópiás vizsgálat végzése különböző klinikai indikációk alapján végezhető. (1. táblázat) (C)**

**1. táblázat:** Flexibilis bronchoszkópia indikációi [8]

Flexibilis bronchoszkópia indikációi
Krónikus köhögés
Vérköpés
Lokalizált sípolás és stridor
Ismeretlen eredetű pulmonális árnyék: – Feltételezhető fertőzés, mely a hagyományos kezelésre nem reagál – Lokalizált – Diffúz – Pulmonális árnyék immunhiányos betegben – Recidiváló vagy nem gyógyuló tüdőgyulladás – Kavitáló elváltozás – Intersticiális beszűrődés – Atelektázia – Új pulmonális nodulus
Ismeretlen eredetű tüdőkollapszus
Feltételezett vagy ismert bronchiális karcinóma – Pozitív vagy gyanús köpet citológiai leletek – Magas rekeszállás (nervus phrenicus bénulás) – Stádiummeghatározás (staging) – Múthetőség megítélése – Lokális endobronchiális kezelés utókövetése
Mediasztinális és hilusi lymphadenopathia
Tüdőtranszplantáció – Anasztomózis vizsgálata – Rejekció surveillance
Nyelőcső-, pajzsmirigyműtét

<b>Flexibilis bronchoszkópia indikációi</b>
Endotracheális intubáció – Tubuspozíció ellenőrzése – Tubus okozta sérülések felmérése
Idegentest-eltávolítás és azt követő ellenőrzés
Mellkasi trauma – Légúti sérülés kizárása – Légúti idegentest vizsgálata
Légutak vegyszer okozta vagy égési sérülésének vizsgálata
Ismeretlen eredetű véna cava superior szindróma
Ismeretlen eredetű rekedtség vagy hangszalagbénulás
Fistula gyanúja – Bronchopleurális – Tracheoesophagealis és bronchoesophagealis – Tracheoarticus vagy bronchoarticus – Iatrogén (műtét utáni)
Terápiás indikáció – Légúti váladék leszívása – Tüdőrák palliáció – Tumordebuling (elektrokauter, lézer, krioterápia, brachyterápia) – Légúti sztent behelyezése – Bronchoszkópos volumen redukció

#### **Kontraindikáció**

A szakirodalom korlátozottan foglalkozik kifejezetten a bronchoszkópia ellenjavallataival. Az abszolút ellenjavallatai megegyeznek bármilyen más invazív orvosi beavatkozás kontraindikációival, egyetlen kivétel a súlyos, nem rendezhető oxigénhiány. Általában biztonságos eljárás, azonban a szövödmények kockázata egyes társbetegségek, egészségügyi állapotok jelenlétében fokozódik. Minden egyes beteget egyénileg kell értékelni a vizsgálatot megelőzően a kockázat-haszon arány alapján.

#### **Ajánlás 16**

**Klinikai döntésnél az alábbiakat kell figyelembe venni:**

**A flexibilis bronchoszkópos vizsgálat előtt az abszolút és relatív kontraindikációkat mérlegelni érdemes. (C) (2. táblázat)**

**2. táblázat:** Flexibilis bronchoszkópia kontraindikációi [9]

<b>Flexibilis bronchoszkópia kontraindikációi</b>
Abszolút – A beteg beleegyezésének hiánya (kivéve vitalis indikáció esetén) – A betegek együttműködésének hiánya – Szakképzett személyzet hiánya – A megfelelő felszerelés hiánya – Nem rendezhető hipoxémia
Relatív – Ismeretlen eredetű vagy súlyos hyperkapnia – Kontrollálatlan asztma – COPD exacerbáció – Instabil angina – Kontrollálatlan aritmiák – Nem rendezhető koagulopátia – Instabil nyaki gerinc (rigid bronchoszkópia esetén) – A diagnózishoz nagy szövetmintára van szükség – Mentális zavar, idős kor, alultápláltság

**Ajánlás17**

A bronchoszkópia biztonságos eljárásnak tekinthető, azonban nem szabad elvégezni, ha az eljárás kockázata meghaladja a várható terápiás előnyöket. A kockázat-haszon értékelést eseti alapon, a kezelő pulmonológusnak kell elvégezni. (C)

**Ajánlás18**

Minden hörgőtűkrözés előtt, alatt és után is mérni kell a pulzusszámot, a vérnyomást és az oxigénszaturációt. Oxigén-supplementáció minden esetben javasolt a jelentős (változás > 4% vagy SpO<sub>2</sub> < 90%) és elhúzódó (> 1 perc) deszaturáció elkerülése miatt. (A) [11]

**Ajánlás19**

Nagy kockázatú, szívbetegségben szenvedő beteg esetén a vizsgálat előtt kardiológiai konzílium javasolt. A ritmuszavar magas klinikai kockázata esetén folyamatos EKG-monitorozás szükséges, szívinfarktust (MI) követően a bronchoszkópiát a MI után 4 héttel halasztani kell. (A) [12]

**Ajánlás20**

Kóros véralvadás klinikai kockázati tényezőinek fennállása (tartós antikoaguláció, vérzékenység, krónikus máj- és vesebetegség) esetén véralvadási paraméterek (vérlemezkeszám, hemoglobin-koncentráció, INR) ellenőrzése fokozottan javasolt. (A) [13]

**Ajánlás21**

Tervezett mintavétel esetén biztosítani kell a < 1,5-ös INR-értéket. A vizsgálat előtt az új típusú antikoagulánsokat (NOAC) legalább 2 nappal, a klopogrelt 7 nappal ki kell hagyni, alacsony dózisú aspirin, acetil-szalicilsav alkalmazása monoterápiában folytatható. (A) [12]

**Ajánlás22**

Az antikoaguláns kezelés alatt álló és nagy trombózisveszélynek kitett betegeknél LMWH-val történő áthidaló terápia javasolt. Az LMWH utolsó adagját 24 órával a beavatkozás előtt kell beadni. (A) [11]

**Ajánlás23**

A krónikus obstruktív tüdőbetegség (COPD) és az asztma kezelését lehetőség szerint a bronchoszkópia előtt optimalizálni javasolt. (A) [12]

**Ajánlás24**

Az életkor önmagában nem lehet ellenjavallata a bronchoszkópiának. (C) [14]

**Ajánlás25**

A stridor az életveszélyes felső légúti megbetegedés, légúti elzáródás fontos jele, az etiológia felderítése céljából bronchoszkópia szükséges, amennyiben gégzseti szokványos tükrözés és/vagy laryngo-tracheo fiberoscopia a felsőbb légutakban nem találja meg a stridor egyértelmű forrását (pl. a n. recurrens paresise esetén). (C) [14]

**Ajánlás26**

Vérköpés esetén, ha tartós a vérzés a disztális hörgőrendszer vizsgálata szükséges, vagy a rosszindulatú betegség kockázata magasabb, kis kaliberű flexibilis bronchoszkóp, masszív vérköpésnél rigid bronchoszkóp használata javasolt. (B) [14,15]

**4. Bronchoszkópiát megelőző vizsgálatok**

A hörgőtűkrözésre készülve első lépésként a részletes anamnéziszfelvétel elengedhetetlen. Ennek során fel kell mérni azokat a panaszokat, betegségeket, amelyek befolyásolhatják a vizsgálat kivitelezését, illetve a beavatkozás során végzett betegmonitorozás intenzitását (ischaemiás szívbetegség, légúti obstruktív kórképek, diabetes mellitus, coagulopathiák). Az így nyert klinikai információk alapján egyéb vizsgálatok indikálása is szükségessé válhat a bronchoszkópiát megelőzően (EKG, légzésfunkciós vizsgálat, laborvizsgálat). Az anamnéziszfelvétel során mindenre kiterjedően fel kell mérni a beteg által rendszeresen alkalmazott gyógyszereket (BPMH-best possible medication

history), különös tekintettel a véralvadást befolyásoló hatóanyagokra, melyek a vizsgálat ütemezését befolyásolják. A beteg a krónikus betegségekre szedett gyógyszereit (például antihypertenzív, illetve cardiális terápia) a vizsgálatot megelőzően is vegye be. Amennyiben dolgozik az ambulancián, osztályon gyógyszerész, az anamnézis felvétele a gyógyszeres terápia egyeztetése (beteginterjú) során az ő feladata, valamint felhívja a beteg figyelmét a beavatkozással nem összeférhető gyógyszerek szedésének szüneteltetésére is. A gyógyszerész elvégzett feladatait dokumentálja, ami a betegdokumentáció része.

A minden hörgőtükrözésre kerülő betegnél rutinszerűen végzett véralvadási paraméter kontroll nem jelezte előre a vérzéses szövődeményeket biopsziás mintavétellel végzett bronchoszkópia során. [16]

#### **Ajánlás27**

**Véralvadási paraméterek, thrombocytaszám és haemoglobinszint ellenőrzése a vizsgálatot megelőzően akkor szükséges, ha fennáll a gyanú arra, hogy a betegnek véralvadási zavara van. (D) [17]**

Képkalkuló vizsgálatok közül minimálisan a mellkas-rtg. végzése kötelező [12], azonban mellkas-CT lelet és képi anyag birtokában a tükrözés jobban tervezhetővé válik, illetve a beavatkozás diagnosztikus pontossága is számottevően nő. Malignitásgyanú esetén elengedhetetlen mellkas-CT végzése a vizsgálatot megelőzően. [18] Interstitialis tüdőbetegség gyanúja esetén mellkasi HRCT-vizsgálat végzése szükséges.

#### **Ajánlás28**

**A bronchoszkópiát közvetlenül megelőzően a beteg vizsgálóasztalon való elhelyezését követően szükséges elkezdeni a folyamatos szívfrekvencia és oxigénszaturáció, valamint az intermittáló vérnyomás monitorozását. (D)**

#### **Ajánlás29**

**A vizsgálat elvégzésére csak a beteg, illetve a jogszabály által meghatározott személy írásbeli tájékozott beleegyezését követően van lehetőség. (C)**

### **5. Bronchoszkópos beavatkozások végzése antikoaguláns- és thrombocytáaggregáció-gátló kezelés esetén**

#### **Ajánlás30**

**Az antithrombotikus gyógyszerek beavatkozás előtti és utáni alkalmazásánál öt faktort kell figyelembe venni:**

- a beavatkozás invazivitását,
- a beteg rizikófaktorait,
- az antithrombotikus terápia indikációját,
- a beavatkozás előtti periódusban hosszú hatású thrombocytáaggregáció-gátlóról, vagy antikoagulánsról rövid hatású szerre való váltás szükségességét és
- az antithrombotikus gyógyszer farmakokinetikáját. (C) [19]

#### **A beavatkozás invazivitása**

A vérzési rizikó szempontjából három csoportba lehet sorolni beavatkozásokat:

*Alacsony kockázati csoportba* tartozik a betekintő bronchoszkópia, a szívás, a mosás, a bronchoalveolaris lavage, a konvencionális és az EBUS-TBNA, valamint az endobronchiális tús aspiratio.

*Közepes kockázati csoportba* tartozik az endobronchiális biopszia, a stentbehelyezés, a laser-kezelés, argon plazma koaguláció, elektrokauter-kezelés és a ballonos tágítás.

*Magas rizikó csoportba* sorolódik a transbronchiális biopszia.

A merev bronchoszkópia a beavatkozástól függően a közepes és magas rizikójú csoportba egyaránt tartozhat.

**A betegfüggő rizikófaktorok**, mint az uraemia, thrombocytopenia, AIDS, szervtranszplantáció, haematológiai rendellenességek, thrombocytosis, pulmonalis hypertónia, centralis hypervascularizált tumor, egyaránt növelhetik a vérzés kockázatát. Fenti betegségek esetén a vizsgálat előtt az alvadási paraméterek, thrombocytaszám és vesefunkciók ellenőrzése mindenképpen szükséges. [20] Terápiás beavatkozások előtt meg kell kísérelni az alvadási paramétereket normalizálni friss fagyasztott plazma, thrombocytaszuszpenzió, faktor koncentrátum vagy desmopressin alkalmazásával.

### Az antithrombotikus kezelés indikációja

Az antithrombotikus kezelés felfüggesztése előtt tisztázni kell az antithrombotikus kezelés indikációját. Ügyelni kell arra, hogy az antithrombotikus kezelés kihagyása következtében kialakuló thromboemboliás rizikó ne haladja meg az antithrombotikus kezelés mellett végzett beavatkozás során esetleg kialakuló vérzés rizikóját. A nem billentyű eredetű pitvarfibrilláció során kialakuló stroke kockázatát a CHADS<sub>2</sub> és a CHA<sub>2</sub>DS<sub>2</sub>-Vasc score alapján lehet becsülni. (3. táblázat)

**3. táblázat:** A nem billentyű eredetű pitvarfibrilláció során kialakuló stroke kockázatát becsülő CHADS<sub>2</sub> és a CHA<sub>2</sub>DS<sub>2</sub>-VAsc pontozási rendszerek összehasonlítása [19]

Rizikófaktor	CHADS <sub>2</sub> score	CHA <sub>2</sub> DS <sub>2</sub> -VaSc score
Balkamra-elégtelenség	1	1
Hypertonia	1	1
75 év feletti kor	1	2
Cukorbetegség	1	1
Stroke/TIA/Thromboembolia	2	2
Korábbi infarctus, perifériás érbetegség, aorta plakk	–	1
65–74 év közti kor	–	1
Női nem	–	1

A billentyű eredetű pitvarfibrilláció esetén az embóliás események kockázata még sokkal magasabb. Mechanikai műbillentyű esetén az embólia kockázata a típuson, elhelyezkedésen és a műbillentyűk számán alapul. A mitralis pozícióban levő fémbillentyű jelenti a legnagyobb kockázatot. Amennyiben a tervezett beavatkozás előtti időszakban acut coronaria syndroma zajlott, vagy coronaria stent implantáció történt, figyelembe kell venni az azóta eltelt időt és a stent típusát. Fedetlen stent esetén minimum 1 hónapig, gyógyszerkibocsátó stent esetén minimum 6 hónapig kettős thrombocytaaggregáció-gátlás szükséges, ami tovább folytatandó, ha a betegnek nincs nagy vérzési kockázata és vérzéses szövődmény nélkül tolerálja a kezelést.

### A beavatkozás előtti periódus áthidalása rövid hatású anticoaguláns szerekkel

Ha a hosszú hatású antithrombotikus szereket ki kell hagyni a beavatkozás előtt, rövid hatású thrombocytaaggregáció-gátlásra a glycoproteinIIb/IIIa gátlók, illetve anticoagulálásra frakcionálatlan heparin (UFH), vagy kis molekulású heparin (LMWH) használata ajánlott. Az artériás vagy vénás thromboembolia szempontjából nagy rizikójú betegeknél mindenképpen alkalmazzuk az áthidaló kezelést, míg az alacsony, illetve közepes kockázatú betegeknél a beteg rizikófaktorai és a beavatkozás vérzés veszélye alapján döntünk ennek szükségességéről. A rizikócsoportha sorolás szempontjait foglalja össze a 4. táblázat, az áthidaló kezeléseket pedig az 5. táblázat.

**4. táblázat:** A thromboemboliás események kockázata az antithrombotikumok kihagyása esetén [19]

Alapbetegség	Rizikóbecslés alapja	Alacsony (évenkénti stroke-rizikó < 5%)	Magas (évenkénti stroke-rizikó > 10%)
Vénás thromboembolia	Embóliától eltelt idő	> 12 hónap, nincs egyéb rizikófaktor	< 3 hónap, vagy thrombophilia
Mechanikus műbillentyű	Pozíció, szám, típus	Bicuspidalis aortabillentyű, nincs pitvarfibrillatio vagy egyéb rizikótényező	Mitralis billentyű, vagy aortabillentyű rizikófaktorokkal
Pitvarfibrilláció	CHADS <sub>2</sub> score	0–2	5–6

**5. táblázat:** A warfarin és P2Y<sub>12</sub> receptor blokkolók áthidalása [19]

Hatóanyag	Leállítás	Áthidalás	Megjegyzés
warfarin	INR-ellenőrzés 7 nappal a bronhoszkópia előtt. Ha az INR 2–3 közt van, akkor a vizsgálat előtt 5 nappal kell leállítani. INR-ellenőrzés 1 nappal a vizsgálat előtt. K-vitamin és FFP, ha szükséges.	UFH  LMWH	Kezdés 3 nappal, leállítás 4–6 órával a vizsgálat előtt. Újrakezdés 12–24 órával a vizsgálat után. Kezdés 3 nappal, leállítás 24 órával a vizsgálat előtt. Újrakezdés 24–72 órával a vizsgálat után.
P2Y <sub>12</sub> receptorgátlók	Leállítás időpontja a 6. táblázatban.	tirofiban eptifibatide vagy cangrelol	A P2Y <sub>12</sub> -gátló abbahagyása után 24 órán belül elkezdendő. Leállítás 2–4 órával a vizsgálat előtt.

**6. táblázat:** A trombocitaaggregáció-gátló kihagyásának időtartama a peri-bronchoszkópos időszakban [19]

Hatásmechanizmus	Hatóanyag	Indikáció	Felezési idő normál vesefunkció esetén	Tervezett beavatkozás esetén kihagyás időtartama	Újrakezdés ideje a beavatkozás után
Cyclo-oxygenase inhibitor	Aspirin	PF, CAD, stroke	20 perc	nem szükséges	
Irreverzibilis P2Y <sub>12</sub> ADP receptor gátlók	Clopidogrel	ACS, PAD, stroke	6–8 h	5–10 nap	24–48 h
	Prasugrel	ACS	2–15 h	5–10 nap	
	Ticlopidine	CAD, stroke	4–5 nap	10–14 nap	
Reverzibilis P2Y <sub>12</sub> ADP receptor gátló	Ticagrelol	ACS, CAD, stroke	7–9 h	5–10 nap	
	Cangrelor iv	CAD, PCI	3–6 min	2 h	
Aktív thrombin receptor (PAR-1) antagonist	Vorapaxar	CAD, PAD	5–13 nap	2–3 hét	
Értágító, PDE-3 és THR aggregáció gátló	Cilostazol	PAD	11 h	1–2 nap	24 h
PDE-3 és THR aggregáció gátló	Dipyridamole	Stroke	10–19 h	1–2 nap	
Gátolja a glycoproteinIIb/IIIa-t, a THR aggregációt és a thrombusképződést	Abciximab iv	ACS, PCI után	10–30 min	12–24 h	24–48 h
	Eptifibatide iv		2,5 h	2–4 h	24 h
	Tirofiban iv		2 h	2–4 h	

PF: Pitvarfibrilláció, ACS: Acut Coronária Syndroma, CAD: coronaria artéria betegség, PAD: perifériás artériás betegség, PCI: Percutan coronaria intervenció, THR: Thrombocyta

**7. táblázat:** Az anticoaguláns szerek kihagyásának időtartama a peri-bronchoszkópos időszakban [19]

Hatásmechanizmus	Hatóanyag	Felezési idő normál vesefunkció esetén	Tervezett beavatkozás esetén kihagyás időtartama	Újrakezdés ideje a beavatkozás után	Antidotum
K-vitamin antagonistá	Warfarin	20–60 h	5 napig, majd INR-kontroll	24 h	iv K-vit, III vagy IV faktor PCC, rFVIIa
Direct Xa factor inhibitor	Rivaroxaban	5–9 h	Alacsony vérzésveszély esetén 24 h, nagy vérzésveszély esetén 48 h	24 h	Andexanet alfa, FFP, PCC, rFVIIa,
	Edoxaban	10–14 h			
	Apixaban	12 h			
Direct thrombin inhibitor	Dabigatran	12–17 h	1–2 nap, ha CrCl ≥ 50 3–5 nap, ha CrCl < 50	24 h	Idarucizumab, dialysis, PCC, rFVIIa
Parenterális anticoagulánsok					
Anti-Xa, antithrombin III inhibitor	nem fractionált heparin iv./sc.	60–90 min	4–6 h	12–24 h	Protamin szulfát
Szelektív kötődés az antitrombinhoz	LMWH sc.	3–5 h	24–36 h	24–72 h	Andexanet alfa, protamin szulfát, rFVIIa
Indirect Xa faktor gátló	Fondaparinux sc.	17 h	72 h	24–72 h	rFVIIa
Reverzibilis direkt trombin gátló	Argatroban iv.	45 min	3 h	12–24 h	
	Desirudin iv./sc.	2–3 h	6–8 h	12–24 h	
	Bivalirudin iv.	25 min	2 h	12–24 h	

FFP: friss fagyasztott plazma, PCC: prothrombin complex concentratum, rFVIIa: rekombináns aktivált VII faktor, iv.: intravénás, sc.: subcutan

Beavatkozásonként csoportosítva a **betekintő bronchofiberoszkópia** és az ennek során végzett **szívás, mosás, vagy bronchoalveolaris lavage** a legkevésbé vérzésveszélyes beavatkozás. Amennyiben az antithrombotikus kezelés felfüggesztése kockázatos, ezen vizsgálatok clopidogrel kezelés mellett is elvégezhető. A K-vitamin antagonisták és az új orális anticoagulánsok fentiekben részletezett kihagyása szükséges.

**Edobronchiális biopszia és kefebiopszia** esetén a clopidogrel 7 napos, a K-vitamin antagonisták és az új orális anticoagulánsok fentiekben részletezett kihagyása szükséges.

#### Transzbronchiális biopszia

ERNST és munkatársai 604 transzbronchiális tüdőbiopszián átesett beteg anyagát dolgozták fel. A clopidogrel csoport 30 (5%) olyan betegből állt, akik a bronchoszkópiát megelőzően 24 órán belül clopidogrelt alkalmaztak. A kontrollcsoport a fennmaradó 574 betegből állt, akiknél nem alkalmaztak clopidogrelt. Az elsődleges végpont annak meghatározása volt, hogy a clopidogrel növeli-e a vérzés kockázatát transzbronchiális biopsziát követően. A vizsgálatot 6 hónap után leállították a clopidogrel csoportban a vérzés túlzottan magas aránya miatt. A clopidogrel csoportban a betegek 88%-a tapasztalt vérzést. Ezeknek a vérzéses epizódoknak 27%-át enyhe vérzésnek, 34%-át mérsékelt vérzésnek és 27%-át súlyos vérzésnek tekintették. Ezenkívül a clopidogrelt és aspirint egyaránt kapó betegek 100%-a tapasztalt vérzést (50% mérsékelt vérzés és 50% súlyos vérzés), szemben a kontrollbetegek mindössze 3,4%-ával, akik nem kaptak trombocitaellenes terápiát. (Ezen eredmények alapján a szerzők arra a következtetésre jutottak, hogy a clopidogrelt 5–7 nappal a transzbronchiális biopszia előtt le kell

állítani.) [23] A tanulmány ajánlásait a jelenlegi BTS irányelvek támasztják alá, amelyek a clopidogrelterápia leállítását javasolják 7 nappal a transzbronchiális biopszia előtt. [21]

**EBUS TBNA:** Staher és munkatársai 12 olyan betegnél végeztek EBUS TBNA-t clopidogrelterápia mellett, akiknél a clopidogrelkezelés felfüggesztésének kockázata meghaladta volna a vérzés kockázatát. Szignifikáns vérzésnek értékelték az 5 ml feletti vérzést, ha a beavatkozást meg kellett szakítani, vagy ha a vérzés csillapítására lokálisan hideg sóoldatot vagy tonogent kellett használni. 24 nyirokcsomóból és két pulmonalis terimből aspiráltak. Egyik betegnél sem észleltek szignifikáns vérzést sem a biopszia során, sem az azt követő 4 héten belül. [22] Egy másik vizsgálatban Meena és munkatársai 37 olyan beteg adatait vizsgálták, akiknél clopidogrelkezelés mellett történt EUS vagy EBUS. Szignifikáns vérzés egyik betegnél sem jelentkezett. Ezek alapján, ha a clopidogrel nem kihagyható és az EBUS TBNA elvégzése indokolt, a vizsgálat vállalható kockázat mellett elvégezhető. [23,24]

Az **aspirin** maximális thrombocytáaggregáció-gátló hatása percekben belül elkezdődik és 5–7 napig tart. A jelenlegi evidenciák alapján az önmagában szedett aspirin nem fokozza a vérzés kockázatát. Zakaria és Abdel-Fattah nem talált összefüggést az aspirin és a fokozott vérzési rizikó közt. [25] Herth és munkatársai sem találtak aspirinnal összefüggő fokozott vérzési kockázatot és nem ajánlották az aspirin leállítását a bronchoszkópia előtt. Az aspirin thrombocytáaggregáció-gátló hatásának monitorozása nem szükséges. [26]

#### **Merev bronchoszkópia és légúti stent-behelyezés**

Ezen beavatkozások kockázatait illetően nem történtek vizsgálatok. Az „American College of Chest Physicians” irányelvében a coagulopathia esetén ezen beavatkozásokat kontraindikálnak tartják. [27]

#### **Endoscópos tüdőterefogat-csökkentés és bronchiális thermoplastica**

Ezen beavatkozások vérzéses szövödményeit nem vizsgálták sem anticoagulált, sem thrombocytáaggregációkezelést kapó betegek esetén.

#### **Ajánlás31**

**Amennyiben biopszia tervezett, a bronchoszkópia előtt coagulációs vizsgálatok, thrombocytaszám, és hemoglobínérték meghatározása szükséges. (D)** [fejlesztőcsoport álláspontja]

#### **Ajánlás32**

**EBB vagy TBLB végzése előtt 7 nappal a clopidogrel, prasugrel és ticagrelor adását fel kell függeszteni. (B)** [21]

#### **Ajánlás33**

**Ha a clopidogrel nem kihagyható és az EBUS TBNA elvégzése indokolt, a vizsgálat vállalható kockázat mellett elvégezhető. (C)** [23]

#### **Ajánlás34**

**Kis dózisú acetil-szalicilsav (aspirin) adását biopszia előtt nem kell felfüggeszteni. (C)** [26]

#### **Ajánlás35**

**Warfarin adását a TBNA vagy bronchoszkópos biopszia előtt legalább 5 nappal abba kell hagyni, és az INR-értéket a biopszia előtt ellenőrizni kell. (B)** [19]

#### **Ajánlás36**

**LMWH adását a TBNA vagy bronchoszkópos biopszia előtt 24 órával fel kell függeszteni. (B)** [26]

#### **Ajánlás37**

**Új típusú anticoaguláns gyógyszerek (NOAC) adását a TBNA vagy endoszkópos biopszia előtt 2 nappal abba kell hagyni. (B)** [26]

## 6. Helyi érzéstelenítés

### Ajánlás38

#### **Bronchoszkópiát megelőzően rutinszerűen csak anxiolyticum adása javasolható. (A) [28]**

Habár csökkentette a nyák secretiót, anticholinerg premedikáció alkalmazása a vizsgálat kiváltotta bronchospasmust nem befolyásolta, és tachycardizáló hatása sem volt elhanyagolható.

### Ajánlás39

#### **Bronchoszkópiát megelőzően atropin adása nem javasolt. (A) [28]**

A tükrözést megelőzően a beteg kivehető fogsorát, illetve egyéb, a vizsgálat során esetlegesen elmozduló orális protézisét el kell távolítani. A hörgőtükrözés, bár invazív beavatkozás, nem feltétlenül igényel általános anaesthesiát. Jól kooperáló betegnél helyi érzéstelenítésben is végezhető, Magyarországon a vizsgálatok döntő zöme is így történik. A lidocain mint helyi érzéstelenítő elterjedt, alkalmazása biztonságos és kényelmes mind a beteg, mind a vizsgálatot végző egészségügyi személyzet számára, amennyiben a legkisebb szükséges dózisban alkalmazzák a vizsgálat során. [29] Nasalis intubatio esetén az orrüreg 2%-os lidocaingél, illetve 10%-os lidocainspray használatával érzésteleníthető. Az oropharynx érzéstelenítése 10%-os spray-vel történik. A hangrést gégefecskendővel alkalmazott 2%-os lidocainoldattal érzéstelenítik. A bronchoszkóp munkacsatornája lehetővé teszi, hogy az intubatiót követően a trachea, majd a bronchusfa egymást követő szakaszai az eszközzel való előrehaladással egy időben kerüljenek érzéstelenítésre („spray-as-you-go” technika). Ennek során 1%-os lidocainoldat alkalmazása elegendő. [30]

### Ajánlás40

#### **1%-os lidocainoldat alkalmazása javasolt a spray-as-you-go érzéstelenítési technikánál a tracheában és a bronchusfában. (A) [32]**

Ennek eredményeképpen a beavatkozást kísérő köhögés mértéke, gyakorisága, valamint párhuzamosan alkalmazott szedáció mellett annak gyógyszerdózisa csökkenthető. [31] A nyálkahártyákra összesen juttatható lidocain maximális dózisa, melynél a gyógyszertoxicitás tünetei (ritmuszavar, álmoság, szédülés, látászavar) még nem jelentkeznek < 9,6 mg/kg. Ezt a felső limitet csökkentheti, ha kardiális vagy hepaticus társbántalma is van a betegnek, különös tekintettel az idősebb betegpopulációra. [32]

### Ajánlás41

#### **Helyi érzéstelenítőként a lidocain használata javasolt bronhoszkópia során, amennyiben alkalmazása nem kontraindikált. (A) [32]**

Lidocainérzékenység esetén benzocain vagy tetracain használható.

## 7. Ajánlás a felnőttek flexibilis bronchoszkópiájához szükséges szedációra

### **Alapvető megfontolások:**

A beavatkozásokat elősegítő felületes szedáció/analgészia definíciója: az éberségi állapot gyógyszeres csökkentése, mely alatt a beteg szóbeli és/vagy taktilis ingerekre céltudatosan képes reagálni. A légutak mesterséges fenntartása nem szükséges, a spontán légzés kielégítő, a cardiovascularis funkció megtartott.

A szedálás célja flexibilis diagnosztikus és terápiás bronchoszkópia során:

- a beavatkozás elviselésének megkönnyítése,
- csökkentse a beteg szorongását és az ezzel járó, potenciális veszélyt hordozó tüneteket,
- megelőzze a fájdalom és kellemetlen élmények kialakulását,
- elősegítse a zavartalan orvosi tevékenységet. [33]

### Ajánlás42

**Szedáció minden bronchoszkópos beavatkozáshoz javasolt, kivéve, ha a beteg elutasítja azt, illetve kontraindikált. [35] Flexibilis bronchoszkópia szedáció NÉLKÜL is biztonsággal végezhető helyi érzéstelenítéssel, DE a betegek elégedettsége, a vizsgálat tolerálhatósága szignifikánsan jobb szedációval, valamint bizonyos esetekben növeli a diagnosztikus képességet is (pl. EBUS TBNA, endobronchial ultrasound guided transbronchial needle aspiration, amelyhez felületes vagy mélyszedáció alkalmazása javasolt). (C) [33, 34]**

A szedáció mélysége (anxiolízis, felületes, mély szedáció, általános anesztézia) függ a beavatkozás bonyolultságától, időtartamától, a helyszíntől (ambuláns rendelő, intenzív osztály, műtő).

A szedált állapotnak különböző mélységi fokozatait különböztetjük meg, és ezzel kapcsolatban többféle felosztási rendszer ismeretes. A gyakorlat számára jól alkalmazható a 4 szintet megkülönböztető rendszer (8. táblázat). Sohasem szabad figyelmen kívül hagynunk, hogy az átmenet az egyes fokozatok között folyamatos, és – többek között a betegek eltérő reakciója miatt is – egy-egy beadott gyógyszer hatása, mellékhatásai pontosan nem prognosztizálhatók. Éppen a fentiek miatt fontos leszögezni, hogy a szedálás felelősségteljes és nem veszélytelen, személyi és tárgyi feltételek meglétéhez (VII. Javaslat az ajánlások alkalmazásához fejezet 1.2. Speciális tárgyi feltételek, szervezési kérdések pont Intravénás szedáció/személyi és tárgyi feltételek), valamint a – kellően felvilágosított – beteg (vagy törvényes képviselőjének) írásos beleegyezéséhez kötött orvosi beavatkozás.

Biztonságos szedációhoz javasolt a mélységének megállapítása, és dokumentálása a beavatkozás alatt, azt követően, majd hazabocsátás előtt. Erre különböző skálák léteznek (9. táblázat).

**8. táblázat:** A szedáltsági szintek jellemzői [38]

Szint	Tudat, idegrendszer	Légutak	Spontán légzés	Cardio-vascularis rendszer	Minimális monitorozás
<b>I. Anxiolysis</b>	Tiszta tudat, kicsit csökkent reakciókészség, kognitív funkció minimálisan érintett	Szabadok	Megtartott kielégítő	Nem érintett	Inspekción
<b>II. Felületes „éber” szedálás (conscious sedation)</b>	Verbális/taktilis ingerekre adekvát válasz; tudatállapot enyhén befolyásolt	Szabadok	Általában kielégítő	Nem vagy kis mértékben érintett	Vérnyomás- és EKG-monitor, pulzoximetria. Monitorozás a beavatkozást követően is kötelező 2 óráig. <b>A beavatkozást végzőtől független, a légútbiztosítás, lélegeztetés módszereiben jártas orvos intézményen belüli elérhetősége szükséges.</b>
<b>III. Mélyszedálás</b>	Tudatdeprimált, a beteg magára hagyva alszik, erős ingerekre, fájdalomingerre reagál.	Gyakran szükséges beavatkozás (Esmarck-műfogás, Guedel-pipa stb.)	Deprimált lehet, asszisztálás gyakran szükséges	Többnyire érintett	Fentiekén kívül EKG-monitor, vénás kanül, oxigénforrás, lélegeztetési lehetőség, defibrillátor elérhetősége fontos. <b>Aneszteziológus orvos és asszisztens jelenléte szükséges.</b>
<b>IV. Általános érzéstelenítés</b>	Teljes öntudatlanság, fájdalomingerre sincs reakció	Professzionális légútbiztosítás szükséges	Asszisztált vagy kontrollált lélegeztetés	Deprimált lehet	Teljes aneszteziológiai felszerelés (altatógép, monitor stb.) <b>Aneszteziológus orvos és asszisztens jelenléte elengedhetetlen.</b>

**9. táblázat:** Ramsay-skála a szedálás mélységének megállapítására [38]

Fokozat	
1.	izgatott, aggódó, nyugtalan
2.	kooperatív, orientált, nyugodt
3.	csak felszólításra reagál (felületes szedálás szintje)
4.	alszik, enyhe szemhéjérintésre, hangra élénken reagál
5.	alszik, enyhe szemhéjérintésre, hangra renyhén reagál
6.	nem ébreszthető, nem reagál

**Ajánlás43**

**Intravénás szedálás a beavatkozástól független, légútbiztosításban és lélegeztetésben, valamint az intravénás szedáció gyógyszereinek alkalmazásában jártas orvos jelenlétében végezhető. (C) [38]**

**Alkalmasság intravénás szedálásra, a beteg előkészítése**

- Anamnéziszfelvétel (korábbi beavatkozások, anesztéziák, kísérőbetegségek, gyógyszereszedés, gyógyszerallergia stb.).
- Fizikális vizsgálat: pulzus-, vérnyomásmérés, auszkultáció, szükség esetén egyéb vizsgálatok.
- Laboratóriumi vizsgálat, leletek áttekintése.
- Légutak vizsgálata, nehéz intubáció felmérése. Pozitív nyomású lélegeztetésre szükség lehet szedálás alatt amennyiben a légút átjárhatósága veszélybe kerül. Atípusos anatómia esetén ez kifejezetten nehéz lehet.

**Egyéb követelmények**

A vizsgálat éhgyomorral végezendő. Normális gyomor- bélműködés esetén a betegnek a szilárd táplálék fogyasztását legalább 6 órával az intravénás vagy inhalációs szedálást megelőzően abba kell hagynia; folyadék (víz, tea kis mennyiségben) pedig legkésőbb 2 órával a beavatkozás előtt fogyasztható.

Ajánlott kivárási idők:

- Tiszta folyadék: min. 2 óra.
- Anyatej: min. 4 óra.
- Nem humán tej: min. 6 óra.
- Sült, zsíros ételek, hús: min. 8 óra.

Húgyhólyag kiürítése a kezelés előtt.

**Lehetséges kontraindikációk:**

- nem kooperáló beteg (mélyszedáció vagy általános anesztézia szükséges),
- mentálisan sérült beteg (mélyszedáció, általános anesztézia szükséges),
- súlyos szív-, tüdő-, máj-, vese- vagy központi idegrendszeri betegség,
- terhesség,
- extrém obezitás,
- alkohol- és gyógyszerabúzus,
- obstructive sleep apnoe szindróma (OSAS),
- ASA III–IV.

**Nagy rizikójú betegek:**

- komplikációk megelőző anesztézia, szedáció során,
- korábbi műtétek vagy irradiáció, illetve sérülés a nyakon vagy az arcon,
- stridor, horkolás, OSAS,
- az arc alaki deformitása,
- előrehaladott reumatoid arthritis,
- jelentős obezitás, különösen mely az arcra, nyakra terjed, előreálló fogak,
- korlátozott szájnyitás (< 3 cm felnőttnél), macroglossia, nem látható uvula, tonsilla hypertrophia, rövid nyak, korlátozott nyaki mozgás,

- csökkent nyelvcsont-állcsúcs-távolság (< 3 cm felnőttél), metszőfoghiány, boltíves szájpád, micrognathia, retrognathia, trismus, malocclusio,
- idős kor.

### Dokumentáció

A kötelező dokumentáció az alábbiakra kell, hogy kiterjedjen.

- Írásos betegfelvilágosítás (szedálás tervezett módja, tudnivalók, veszélyek), útmutatás, utasítások (éhgymorúság, járóbeteges esetében kísérő szükségessége, autózvezetési tilalom).
- Írásos beleegyezés, a fentiek tudomásulvételével.
- Beavatkozás közben vezetett megfigyelőlap (keringési, légzési paraméterek, a perifériás hemoglobin oxigén telítettsége, szedáltsági fokozat).
- Posztzedációs megfigyelőlap a beavatkozást követő 2 órában vezetendő. A szedáció fokozatának megítélése történhet egyéni módszerekkel vagy a javasolt Ramsay-skálával (9. táblázat).
- Minden olyan részlegben, ahol rendszeresen történik intravénás szedálás, a munkahelyre adaptált, részletes eljárási utasítást kell készíteni, mely kiterjed a szedálás feltételeire, a szervezési feladatokra, és részletezi a részt vevő személyek felelősségét.

### A fekvőbeteg osztályra történő szállítás feltételei, ha a beavatkozás nem járóbetegesen történt

1. A beavatkozással kapcsolatos szövődményre utaló jel nincs, számottevő vérzés nem észlelhető, a beteget a beavatkozást végző orvos látta, elbocsátását helybenhagyta.
2. A beteg felszólításra szemét nyitja, kérdésekre válaszol.
3. Légzés kielégítő, keringési paraméterek stabilak.
4. Nincs hányinger, hányás, számottevő fájdalom.
5. Osztályon szolgálatot teljesítő nővér és orvos a beteg felügyeletét (dokumentációt is beleértve) felelősséggel átvette.

### Járóbeteg elbocsátásának feltételei

1. A beavatkozással kapcsolatos szövődményre utaló jel nincs, számottevő vérzés nem észlelhető, a beteget a beavatkozást végző orvos látta, elbocsátását helybenhagyta.
2. Aneszteziológiai kritériumok:
  - a. stabil vitalis paraméterek;
  - b. éber, orientált, térben, időben tájékozott (mentális állapota a bejövetelekhez közelálló);
  - c. ha korábban ismert akadálya nincs, önállóan járni képes;
  - d. tud önállóan inni;
  - e. nincs hányingere;
  - f. fájdalma nem szteroid gyulladásgátlókkal, orális szerekkel jól csillapítható;
  - g. antidotum adása esetén megfelelő idő (min. 2 óra) eltelt a reszedáció elkerüléséért.
3. Egyéb feltételek:
  - a. kísérő, szállítási lehetőség biztosított;
  - b. szükség esetén otthoni ellátás, ápolás biztosított;
  - c. írásos felvilágosítás, előírások, orvosi/egészségügyi segítség elérhetősége (telefonszám) a beteg birtokában van. [38]

### Ajánlás44

**Bronchoszkópos beavatkozás során intravénás szedációra rövid hatású benzodiazepin és/vagy opioid adása javasolt. Ezen gyógyszerek antidotumainak elérhetőnek kell lennie. (C) [36, 37]**

#### a) Benzodiazepinek

Preferált szer a **midazolam** – elsősorban vízdoldékonysága, relatíve rövidebb felezési ideje miatt. Felületes szedálás céljára 0,03–0,05 mg, mélyebb szedáláshoz 0,1–(0,15) mg a szokásos adag, azonban mindig hatás szerint, kis (0,5–1 mg) dózissal kezdve adjuk. A csúcshatása kb. 9 perc múlva várható. Iv. adáskor anxiolízis, szedáció 2 perc múlva jelenik meg. Idősebb korban lényeges dózisredukció szükséges, és paradox reakciók (zavartság, nyugtalanság) jelentkezhet már kisebb adagok után is. Opioidokkal együtt adva szinergista hatás várható, légzésdepresszió fokozott veszélyével különösen idős és COPD-s betegek esetén. Beadás után gyakori a nyelv

hátraeséséből eredő légúti obstrukció vagy átmeneti légzésleállás, ezért a légzés asszisztálására, a légutak biztosítására feltétlenül fel kell készülni.

A benzodiazepinek intravénás alkalmazása még kis adagban is feltétlenül szükségessé teszi a beavatkozást végző személytől függetlenül, a légútbiztosítás, endotrachealis intubálás, lélegeztetés módszereiben kellő jártassággal bíró felelős orvos jelenlétét, valamint a szoros betegmonitorozást. A benzodiazepinek antidotuma a **flumazenil**, adagja 0,2–0,5 mg. Ennek elérhetősége a szedálás helyszínén kötelező, azonban rendszeres használata nem megengedhető (hatása a benzodiazepinekénél rövidebb).

#### **b) Opioidok**

Az opioidok alkalmazásának célja bronchoszkópia során a szedálás analgetikus kiegészítése, a köhögés csillapítása. Javasolt szer a **fantanyl** (0,5–1 mcg/ttkg), 100-szor erősebb a morfinnál. Az átlagos felnőtt szedációs dózis 50–100 mcg. Hatáskezdet és légzésdepresszió iv. beadás után 5–10 perc múlva jelenik meg. MAO inhibitor szedése esetén tilos adni. Kombinált szedáció esetén először adandó be.

Valamennyi opioid erősen légzésdepresszív, benzodiazepinokkal együtt adva szinergista hatású szer, ezért intravénás alkalmazásuk még kis adagban is feltétlenül szükségessé teszi a beavatkozást végző személytől függetlenül, a légútbiztosítás és lélegeztetés módszereiben és az adott szerek használatában kellő jártassággal bíró felelős orvos jelenlétét, valamint a beteg szoros monitorozását. Krónikus fájdalom miatt, vagy abúzus folytán opiához szokott személyekben a hatásos dózis lényegesen nagyobb lehet. Az opioidok antidotuma a **naloxon** (egyszeri adag 0,1 mg – többször ismételtető) – csak kivételes esetben, elhúzódó, vagy túl erős opioidhatás felfüggesztésére indokolt. Feltétlenül készenlétben tartandó. Az antidotumokat rutinszerűen használó szedációs protokollok bevezetése nem javasolt.

#### **Ajánlás45**

**A szedáció során alkalmazott gyógyszerek adagolása az alábbi módon javasolt (D) [33]**

**Megfelelő helyi érzéstelenítést követően (nasotrachealisan, orotrachealisan applikált lidocainspray, -gél, -oldat 5–8 mg/ttkg max. dózisban) frakcionált kis iv. bólusokban a megfelelő szedáció eléréséig. Midazolam: 1 mg iv. hatáskezdet 1–2,5 perc, maximális dózis 5 mg, fantanyl: 50 mcg iv. hatáskezdet: 1–5 perc, maximális dózis 100 mcg.**

### **8. Bronchoszkópiával összefüggő morbiditás, mortalitás. Monitorizálás, lehetséges komplikációk megelőzése és kezelése**

#### **8/a Hypoxia**

Szignifikáns oxigénszaturáció-csökkenés igen gyakori bronchoszkópia során, mely általában átmeneti. Mechanizmusa a ventiláció-perfúzió aránytalansága. A flexibilis bronchoszkóp a trachea átmetszetét 10–20%-kal szűkíti, a légúti áramlási ellenállást pedig növeli. A szedáció hipoventillációt okozhat, mely desaturációhoz vezethet. A hypoxia mértéke függ a beteg pozíciójától, a mintavételi technikától, a szívás alkalmazásától. Legmagasabb arányban BAL-t követően alakul ki desaturáció. Ülő helyzetben kétszer gyakoribb a 4%-ot meghaladó desaturáció, illetve a saturáció 90% alá esése a hanyatt fekvő testhelyzethez képest. Nincs különbség desaturáció tekintetében a transnasalis, illetve transoralis bronchoszkópia között.

Rossz légzésfunkciójú betegekben a hypoxia elhúzódhat, és többórás oxigénpótlás válhat – a bronchoszkópiát követően is – szükségessé.

Súlyos COPD-ben (FEV1 < 1 liter) a komolyabb szövödmények összességében gyakoribbak. Légzési elégtelenségben szenvedő betegeknél az orrszondán történő oxigénpótlás során – jó oxigénszaturációs értékek ellenére – szén-dioxid-retenció alakulhat ki. Ilyen betegekben a bronchoszkópiához adott szedatívum hasonlóképpen szén-dioxid-retenció veszélyével jár. A beavatkozás előtt elvégzett vérgázvizsgálat igazolhatja a krónikus hypercapniát.

A nem korrigálható súlyos hypoxia a bronchoszkópiát kontraindikálja.

A globális légzési elégtelenség kialakulása szempontjából magas rizikójú betegcsoporton (súlyos COPD, emphysema, OSAS,ILD, pneumonia, SARS-CoV-2 pneumonia stb.) a vizsgálat biztonsága noninvazív lélegeztetés (NIV), illetve high flow nasal oxygen terápia (HFNO) alkalmazásával növelhető. [41]

A kötelező oxigénadagolás és pulzus-oximéterrel történő monitorozás növeli a bronchoszkópia biztonságát. [40] Nincs különbség a nasalis és az oralis oxigén alkalmazása között. [39]

Cél: minimum 90%-os SaO<sub>2</sub> fenntartása az arrhythmia és a beavatkozást követő regenerációs idő csökkentése céljából.

#### Ajánlás46

##### **A beteget pulzoximéterrel kötelező monitorizálni bronchoszkópia alatt. (A) [42]**

Valamennyi bronchoszkópiára kerülő betegnél oxigén adagolása javasolt (minimum 2 liter/min) a desaturáció, illetve a következményes komplikációk elkerülése érdekében.

A hypoxiával összefüggő komplikációk rizikója függ a kiindulási oxigén saturációtól, légzésfunkciótól, társbetegségektől, a szedációtól, a bronchoszkópos mintavételi technikától. A bronchoszkópiára való alkalmasság megállapítása során a fenti elemeket figyelembe kell venni, megfelelő előkészítést és a beavatkozás alatti monitorizálást kell alkalmazni.

#### **8/b Túlszedálás**

Bronchoszkópia során, amennyiben kontraindikáció nem áll fenn, szedáció javasolt a szorongás, a fájdalom, mellkasi diszkomfort, köhögés, garatirritáció csökkentésére. A szedáció általában biztonságos, de valamennyi szedációs módszer bizonyos mértékű cardiopulmonalis depresszív hatással bír, melynek következménye hypoventilláció, légzésleállás, hypoxia, hypotónia, desaturáció, arrhythmia lehet. Fokozott figyelem szükséges kombinált szedációs protokoll esetén: benzodiazepin + opioid, propofol + opioid.

A megfelelő szedáció eléréséhez szükséges gyógyszeradagok mennyisége beteg és beteg között jelentősen eltérhet.

A túlszedálás rizikója egyes betegcsoportokban fokozott: légzési elégtelenség, idős betegek, társbetegségek, mint szívelégtelenség, veseelégtelenség, májelégtelenség az anamnézisben, CYP 3A4 enzim blokkoló gyógyszerek szedése: gombaellenes, antiretrovirális szerek, calciumcsatorna-blokkolók, macrolide antibiotikumok.

#### Ajánlás47

**A túlszedálás elkerülése érdekében az analgesdatívumokat kis, ismételt dózisokban kell alkalmazni, kivárva a megfelelő hatást. A felületes szedációból az átmenet mély szedációba gyorsan bekövetkezhet, ezért a beteg folyamatos monitorizálása (légzésszám, éberség szintje, vérnyomás, pulzus, oxigénszaturáció, EKG) elengedhetetlen. A szedáció helyszínén a légútbiztosítás, lélegeztetés személyi és tárgyi feltételeinek, illetve opiát és benzodiazepin antagonistáknak (naloxon, flumazenil) jelen kell lenniük. Amennyiben a szedáció kontraindikált, kizárólagosan helyi érzéstelenítésben végzendő el a bronchoszkópia. (C) [43, 44]**

#### **8/c Laryngospasmus, bronchospasmus**

#### Ajánlás48

Laryngospasmus alakulhat ki a gégebemenet helyi érzéstelenítések, valamint a bronchoszkóp hangrészén történő átvezetések (hangszalagok irritálása), illetve extubációkor is. Légúti hyperreaktivitás (asthma bronchiale) esetén nagyobb az előfordulás gyakorisága. A megelőzés érdekében az asthma kezelése optimalizálendő, a hangszalagok megfelelően érzéstelenítendőek. [45] Kezelés: racem epinephrine inhalálás, nagy áramlású oxigénadagolás, lokális anesztetikum inhalációja, szükség esetén iv. adagolás (lidocain 1–2 mg/ttkg iv.), iv. diazepam, doxapram, nitroglycerin a laryngealis izmok ellazítása érdekében, maszkos lélegeztetés. Szedáció alatt kialakuló laryngospasmus esetén felsőlégúti manőverek (áll előemelése) alkalmazása is javasolt. (C)

Nervus vagus indukálta reflexes laryngospasmus a mechanoreceptorok bronchoszkóp általi ingerlése során alakul ki, főként nem megfelelően érzéstelenített hangszalagok esetén. [45]

Obstruktív tüdőbetegeken (asthma, COPD) szenvedőknél végzett bronchoszkópia súlyos bronchospazmust válthat ki.

#### Ajánlás49

**Asthmakontroll optimalizálendő bronchoszkópia előtt, kifejezetten amennyiben BAL tervezett. Inhalációs hörgőtágító adása javasolt bronchoszkópiát megelőzően asthma bronchiale esetén.**

**Kezelés: inhalált és parenterális hörgőtágítók, szisztémás corticosteroid. (C) [46]**

Asthmás betegek 10%-ában légúti tünetek alakulhatnak ki bronchoszkópiát követően. Az átlagos FEV<sub>1</sub>-csökkenés 10–26%. BAL okozta FEV<sub>1</sub>-csökkenés kifejezett lehet.

**Ajánlás50**

**A COPD kezelése bronchoszkópiát megelőzően optimalizálendő. COPD-s beteg óvatosan szedálendő (fokozott rizikó hypoxiára, hypercapniára). A COPD-s betegeknél nagyobb az esély desaturációra és bronchospazmusra a nem COPD-s betegekhez képest. A bronchoszkópia előtt adott rövid hatású hörgőtágító nem változtatja meg a bronchoszkópiát követő komplikációk arányát, így adása nem javasolt COPD-ben. (C) [46]**

Súlyos COPD-ben a komplikációk aránya jelentősen magasabb bronchoszkópiát követően a nem COPD-s betegekhez képest (5% vs 0,6%).

**8/d Helyi érzéstelenítő toxicitás**

Bronchoszkópiához az alábbi helyi érzéstelenítők alkalmazhatóak:

- Észter típusú helyi érzéstelenítők: tetracain, benzocaine és procain.
- Amid típusú helyi érzéstelenítők: lidocain, prilocain, mepivacain és bupivacaine

A helyi érzéstelenítők szisztémás felszívódása leginkább a nyálkahártya érzéstelenítésekor várható, mely szisztémás toxicitáshoz vezethet. Bifázisos központi idegrendszeri tünetek alakulnak ki: először excitáció, majd depresszió, melyet cardiotoxicitás követ. A mellékhatás dóziszfüggő: a helyi érzéstelenítő a feszültségfüggő Na-csatornát blokkolja a gátlóneuronokon először, így excitációhoz vezet, majd a szérumkoncentráció növekedésével központi idegrendszeri depresszió alakul ki. A myocardiumban lévő Na-csatornát is blokkolva vezet cardiotoxicitáshoz.

**Leggyakoribb tünetei:**

- **idegrendszeri:** homályos látás, szédülés, álomosság, zavartság, légzésdepresszió, görcsroham, remegés, kóma, légzésleállítás, ataxia, hallucináció;
- **cardiovascularis:** hypotónia, bradycardia, keringés-összeomlás, asystole;
- **gastrointestinalis:** hányinger, hányás, hasi diszkomfort vagy fájdalom, szájszájbadás, fémes ízérzés (ez gyakran a legkorábbi tünet!); nyelési nehezítettség (a garatérzéstelenítés mellékhatása lehet); nyáladzás vagy a nyálelválasztás fokozódása.

Bronchoszkópia során alkalmazott lidocain következtében kialakult nemkívánatos esemény leginkább a toxicus mellékhatás következménye és nem allergiás reakció.

**Fokozott rizikó áll fenn az alábbi esetekben:**

Lidocain vér koncentrációja > 5 mcg/ml, idős kor, cachexia, női nem, terhesség, acidózis, hypoxia, máj-, vese- és szívelégtelenség. [46, 47, 48]

**Ajánlás51**

**Lokal anesztézia során a beadott lidocain összmennyisége ne haladja meg a 8,2 mg/ttkg-ot. A maximális plazmakoncentráció 15 perc múlva várható.**

**Javasolt a mentális állapot folyamatos monitorozása, különösen fokozott rizikó esetén. (C) [47]**

Az orr-szájüreg-garat-gége-légcső-hörgők érzéstelenítése során az alábbi dózisok javasoltak (1 puff lidocainspray 10 mg lidocaint tartalmaz):

Orrüreg: 20–60 mg (maximum: 500 mg, ha a beavatkozás < 1 min 600 mg, ha > 5 min).

Oropharynx: 20–200 mg (maximum: 500 mg, ha a beavatkozás < 1 min vagy 600 mg, ha > 5 min).

Teljes légút: 50–400 mg (maximum: 400 mg, ha a beavatkozás < 1 min vagy 600 mg, ha > 5 min).

Trachea, larynx, bronchusok: 50–200 mg (maximum: 200 mg, ha a beavatkozás < 1 min vagy 400 mg ha > 5 min).

**Ajánlás52**

**Valódi allergiás reakció rendkívül ritka helyi érzéstelenítőre, és az összes mellékhatás kevesebb mint 1%-áért felelős. Amid típusú lokalanesztetikum igazolt érzékenysége esetén észter típusú alkalmazása javasolt, vagy fordítva. Amennyiben mindkét típusú lokalanesztetikumra való érzékenység dokumentált, általános anesztézia javasolt. (C) [46]**

### 8/e Cardiovascularis komplikációk: arrhythmia, myocardialis infarctus

A bronchoszkópia relatív kontraindikációja lehet a közelmúltbeli myocardialis infarctus, instabil angina, instabil szívritmuszavar.

A bronchoszkópia növeli a szívfrekvenciát, a vérnyomást, a szívindexet, melynek következtében nő a szívizomra kirótt munka. A frekvencia-nyomás szorzata gyakran eléri a szívizomzat ischémiás küszöbét.

A leggyakoribb ritmuszavarok bronchoszkópiát megelőzően, bronchoszkópia alatt és azt követően: sinus tachycardia, pitvari és kamrai extrasystole.

Kamrai ritmuszavar (extrasystole, bi és trigeminia) leggyakrabban a hangrésen történő áthaladáskor alakul ki és alacsony oxigénszaturációval társul. A beavatkozás utáni oxigénszaturáció a vizsgálatot megelőző szint alatt maradhat több mint 3 órán keresztül a betegek harmadánál.

A bronchoszkópia alatti myocardialis ischémia a szívfrekvenciával és vérnyomással függ össze, kevésbé az oxigénszaturációval. Szintén korrelál az idősebb korrall és a dohányos anamnézissel.

Szívinfarktust követően 30 napon belül végzett bronchoszkópia mortalitása 5% (aktív ischémiával függ össze). Aktív ischémia hiányában, amennyiben a klinikai megítélés megfelelő, a vizsgálat elvégezhető.

#### Ajánlás53

**Folyamatos EKG monitorizálás javasolt ritmuszavar, myocardialis ischémia rizikója esetén. Az oxigénszaturáció, szívfrekvencia és vérnyomás optimalizálendő.**

**A beavatkozást követően megfelelő monitorizálás, illetve instrukciók adása szükséges a késői szövődmények megelőzésére. Az újraélesztéshez szükséges eszközöknek elérhetőnek kell lennie. Intravénás hozzáférést kell biztosítani a szedáció megkezdése előtt, és a hazabocsájtásig fenn kell tartani azt. (C) [49, 46]**

#### Myocardialis infarctust követően:

**Amennyiben a bronchoszkópia sürgős és nem halasztható 4–6 hétig, az alábbi módon javasolt a vizsgálat elvégzése:**

- oxigenizáció maximalizálása (FiO<sub>2</sub> 100%),
- szívás minimalizálása (hypoxemia, tachycardia),
- megfelelő szedáció és analgészia a myocardialis stressz csökkentésére (pl. tachycardia, hypertónia),
- folyamatos monitorizálás.

**Ne végezzük el a vizsgálatot: pangásos tünetek, ritmuszavar, hypotónia esetén. Általában revascularizációt követően, amennyiben aktív ischaemia nem észlelhető, a vizsgálat biztonságosan elvégezhető. (C)**

### 8/f Pneumothorax

Bronchoszkópia során végzett konvencionális TBNA, EBUS TBNA, transzbronchialis tüdőbiopszia, cryobiopszia következményeként légmell alakulhat ki. Transzbronchialis tüdőbiopsziát követően ennek esélye 1–6%, cryobiopszia után ez az arány a 20%-ot is elérheti.

Tünetmentes betegnél a ptx ritka, vagy igen minimális, mely kezelést nem igényel, így rutin mellkas-rtg. nem szükséges transzbronchialis biopsziát követően.

#### Ajánlás54

**Rutin mellkasröntgen transzbronchialis biopsziát követően csak azon betegeknél szükséges, akiknél a tünetek alapján ptx merül fel. Mivel az ILD miatt végzett cryobiopszia esetén a szövődéményráta magasabb, ezen betegek fekvőbeteg osztályon történő observációja javasolt. Ptx késleltetve is kialakulhat, ezért az elbocsátott betegeket tájékoztatni kell ennek lehetőségéről és szükség esetén az ellátás módjáról. (C) [50, 51, 52]**

#### Ajánlás55

**Légmell kialakulása esetén az ellátás formáját és helyét a tünetek, a légmell mérete, a társbetegségek határozzák meg. Az alábbi ellátási formák javasoltak: tünetmentes kis ptx: otthonába bocsátható, tünetmentes kis ptx strukturális tüdőbetegséggel: observáció kórházi felvétellel, tünetes kis ptx: kórházi felvétel, observáció vagy mellkasi drenázs, tünetes nagy ptx: kórházi felvétel, mellkasi drenázs. (C) [46, 271]**

### 8/g Láz, infekció, endocarditis

Bronchoszkópia után gyakran alakul ki lázas állapot, különösen BAL-t követően, típusosan 8 órával a beavatkozás után (4–24 óra), mely nem infekatív gyulladási reakció következménye. Általában a testhő  $> 38\text{ °C}$ , ritkán tart 14 óránál tovább a lázas állapot, CRP, a gyulladási markerek szintje magas, neutrophilia látható.

Antibiotikus prophylaxis nem előzi meg a lázas állapotot vagy pneumonia kialakulását. Bakteriemia az esetek 6–8%-ában követi a bronchoszkópiát. [46]

#### Ajánlás56

**A beteget tájékoztatni kell a bronchoszkópiát követően kialakuló lázas állapot lehetőségére, és annak kezelési módjairól. (C)**

**Antibiotikum rutinszerű adása nem indokolt bronchoszkópia előtt a láz, pneumonia, endocarditis megelőzésére. (B) [46]**

#### Endocarditis

Bakteriemia bronchoszkópiát követően kialakulhat. Infekatív endocarditis szempontjából magas rizikójú betegcsoportban 38 további infekatív endocarditis fordulhat elő 100 000 beavatkozásra számítva.

Infekatív endocarditis szempontjából magas rizikójú betegcsoportok: az anamnézisben infekatív endocarditis, műbillentyű a szívben (transzkatéteres is), protézis használata billentyűkorrekcióra (annuloplastica, transzkatéteres beavatkozások is), nem korrigált veleszületett szívhibák, palliatív shunttel, vagy conduittal kezelt veleszületett szívhibák, sebészi vagy transzkatéteres beavatkozás során protézisanyaggal korrigált veleszületett szívhibák (a beavatkozás után 6 hónapon belül). [53]

#### Ajánlás57

**Szisztémás antibiotikus prophylaxis megfontolandó infekatív endocarditis szempontjából magas rizikójú betegcsoporton, amennyiben invazív légúti diagnosztikus, illetve terápiás beavatkozás történik. (C) [54]**

A tervezett beavatkozás előtt 30–60 perccel javasolt per os, im. vagy iv. alkalmazni egyszeri dózisban (pl. amoxicillin 2 gr per os, penicillinallergia esetén: azythromicin, clarithromycin 500 mg vagy doxycyclin 100 mg per os). [54]

### 8/h Légúti vérzés

#### Általános megfontolások

Jelentős vérzés ( $> 50\text{ ml}$ ) bronchoszkópia során ritka, összesen 0,7%, de TBLB során ez 1,6–4,4%. [55] Jelentős vérzés normális véralvadási paraméterek esetén is előfordul. Fokozott rizikó az alábbi esetekben áll fenn: ismert koagulopathia, thrombocyta dysfunkció,  $\text{tct} < 50\ 000$ , uraemia, immunokompromittált beteg, anticoaguláns gyógyszerek, thrombocytaaggregáció-gátló szerek. Fokozott rizikó feltételezhető, de nem bizonyított: pangásos szívelégtelenség, pulmonalis hypertónia esetén.

Az acetyl-szalicilsav szedése nem növeli a vérzéses komplikációk számát transzbronchialis biopsziát követően, így elhagyása nem indokolt. [56]

#### Ajánlás58

**A bronchoszkópia során fellépő vérzés mértékének alábbi osztályozása javasolt: (C) [46]**

**Minimális: vér csak nyomokban látható, nincs szükség folyamatos szívásra, a vérzés spontán megszűnik.**

**Enyhe: folyamatos szívás szükséges, a vérzés spontán szűnik.**

**Közepes: a bronchoszkóp vérző segmentbe való ékelése és folyamatos szívás szükséges, adrenalin és hideg sóoldat adására szűnik a vérzés.**

**Súlyos: bronchusblokker, fibrinragasztó, resuscitáció, transzfúzió, ITO elhelyezése szükséges, vagy halálhoz vezet, illetve:**

nem masszív  $< 600\text{ ml}/24\text{ óra}$ ,

masszív  $> 600\text{ ml}/24\text{ óra}$ ,

exsanguinációs  $> 1000\text{ ml}/24\text{ h}$  vagy az üteme  $> 150\text{ ml}/\text{h}$ ,

katasztrofális: nagyfokú légúti vérzés, mely azonnali életet veszélyeztető állapothoz vezet, és azonnali műtétet tesz szükségessé.

**Ajánlás59**

**Amennyiben az anamnesztikus adatok alapján fokozott vérzékenység áll fenn, illetve transzbronchialis tüdőbiopszia tervezett, a beavatkozás előtt javasolt az alvadási paraméterek ellenőrzése. Anticoaguláns, illetve thrombocytaaggregáció-gátló kezelés esetén a vérzés, illetve a thromboembolia kockázatának megfelelően a gyógyszer elhagyása és szükség esetén áthidaló terápia javasolt (C) [20] (Lásd 5. Bronchoszkópos beavatkozások végzése anticoaguláns és thrombocytaaggregáció-gátló kezelés esetén)**

**Ajánlás60**

**Légúti vérzés ellátása során az alábbi célok kitűzése javasolt:**

- 1. a légút biztosítása és fenntartása,**
- 2. vérzés megállítása,**
- 3. a légzési, keringési, hemodinamikai komplikációk megelőzése és kezelése. (D)**

1.

Folyamatos bronchoszkópos szívás, a szájgarat nagylumenú szívóval történő leszívása, oldalfekvő helyzet (vérző oldal alul): a beteget vagy az asztalt 45 fokban a vérző oldal irányába kell fordítani, a vérző bronchus folyamatos bronchoszkópos szívással történő tamponálása (beékelve a bronchoszkópot), szükség esetén féloldali intubáció.

2.

Tamponád: a vérző bronchus tamponálása folyamatos bronchoszkópos szívással, ballonnal (Fogarty, Arndt blokker), merev bronchoszkópon keresztül merev bronchoszkópos tamponnal, Surgicellel, Spongostánnal, fibrin ragasztóval. Vasoconstrictorok alkalmazása lokálisan: epinephrine, hideg só, illetve szisztémásan: iv. vasopressin (0,2–0,4 U/min), mely a bronchialis artéria összehúzóását okozza (fokozott óvatosság ISZB, hypertónia esetén).

Véralvadék-képződés elősegítése a vérző segmentumban (tranexamsav iv. és lokálisan), oldalfekvő helyzet biztosítása.

3.

Légúti vérzés során a holtteret a vér gyorsan eláraszthatja a vérzés mértékétől függően, következményes hypoxia, asphyxia, szívmegeállás alakulhat ki. Ennek elkerülésére korai intubáció javasolt (a tubus a nem vérző oldalra vezetendő). A kialakuló véralvadék eltávolítása azonnal nem javasolt. A vérzés kontrollját követően 24 óra múlva biztonságosan eltávolítható.

**9. Bronchoszkópos mintavételi technikák****9/a BAL: indikáció, diagnosztikus képesség, technika, szövődmény****A BAL indikációi:**

- **Interstitialis tüdőbetegségek diagnosztikája, differenciál diagnosztikája;**
- **Opportunista kórokozók kimutatása immunszupprimáltakban;**
- **Malignus tüdőbetegségek igazolása;**
- **Terápiás eljárás alveolaris proteinosisban dupla lumenű, endotrachealis tubuson keresztül, altatásban 30–50 L fiziológiás sóoldattal végzett tüdőmosás.**

**Ajánlás61**

**Javasolt a minimál invazív mintavételi BAL-t flexibilis bronchoszkóppal végezni, beékeléssel a subszegmentális hörgőkbe a célból, hogy a beékeléstől distalis területekről információt nyerjünk. (B) [57]**

A kiválasztott tüdőterületen történik a bronchoszkóp beékelése a szegmentális, szubszegmentális hörgőbe és több frakcióban fiziológiás sóoldat befecskendezése, majd visszaszívása. [57]

BAL helyének meghatározása: a jobb középső lebeny és a lingula a legalkalmasabb hely a BAL végzéséhez. A BAL optimális helyének kiválasztásához javasolt a mellkasi CT-képen az elváltozás lokalizálása.

20–60 ml közötti, szobahőmérsékletű, steril, fiziológiás sóoldat 3–5 frakcióban történő befecskendezése, majd alacsony, negatív nyomással (–60 és –100 Hgmm) történő visszaszívása történik BAL során. A teljes befecskendezett térfogat 100–300 ml közötti mennyiség. [58]

**Ajánlás62**

**Javasolt a BAL során mérni a visszanyert folyadék mennyiségét, ezzel határozható meg a recovery (REC). (B)** [57]

Legalább a befecskendezett térfogat 30%-át kell visszanyerni ahhoz, hogy a minta az alveolaris miliót reprezentálja. Az egészséges, nem dohányzók BAL-jában a visszanyert minta sejtszáma 100 000–150 000/ml. [59]

**A minta kezelése, feldolgoása****Ajánlás63**

**A mintát erre a célra rendszeresített, megfelelő méretű, steril edénybe kell gyűjteni. (C)** [57]

Célszerű műanyag (például polipropilén) edényt használni, melynek a felületére nem tapadnak ki a sejtek. [57]

A BAL-folyadék laborba szállítási ideje és ideális szállítási hőmérséklete:

- ha a szállítási idő < 30 perc, akkor szobahőmérsékleten tartható és szállítható,
- ha 30–60 perc, 4 °C-on (jégen) szállítandó,
- 1 órán túli szállítás esetén tápanyagban gazdag médiumra kell cserélni a sóoldatot,
- a BAL-folyadék nem fagyasztható és nem szállítható száraz jégen. [57]
- Mikrobiológiai vizsgálatokhoz: optimálisan 2 órán belül szobahőmérsékleten a laboratóriumba kell küldeni az anyagot. A mintákat 2–8 °C-on legfeljebb 24 órán keresztül lehet tárolni és szállítani, így nem veszít a diagnosztikus értékéből. [60]

A citológiai feldolgozáshoz biztosítani kell a sejtek viabilitását, mely triptánkékek festéssel ellenőrizhető, ha > 90%, akkor optimális a minta. [57]

**Ajánlás64**

**Javasolt a BAL-mintából a sejttes elemek meghatározása és megszámlálása. Ez történhet citocentrifugás vagy filtrációs módszerrel készített preparátumokon haemocytométerrel. Lymphocytá subpopulációk meghatározása áramlási citométerrel történik. (B)** [57]

Az automatákkal történő differenciált sejtszám-meghatározás nem megfelelő, mivel azok nem tudják megszámlálni a nem-haematopoetikus sejteket. A sejtszám meghatározásához legalább 5 ml BAL-folyadék szükséges, de 10–15 ml az optimális. A preparátumokat May–Grünwald–Giemsa vagy Wright–Giemsa szerint ajánlott festeni, a Diff–Quick-festés nem a legoptimálisabb, mivel a hízósejtek nem identifikálhatóak vele. Lymphocytá subpopulációk (CD3<sup>+</sup>, CD4<sup>+</sup> és CD8<sup>+</sup>) meghatározása áramlási citométerrel történik.

Egészséges, nem dohányos felnőtt BAL sejtaránya a 10. táblázatban van feltüntetve [57]. Dohányzás és a dohányzással összefüggő interstitialis tüdőbetegségekben a makrofágok aránya megnő [57].

**10. táblázat:** Az egészséges, nem dohányos felnőtt bronchoalveolaris lavagenak (BAL-nak) sejtösszetétele haemocytométerrel meghatározva [57]

Normál nem dohányos felnőtt	Sejtarány a BAL-ban
Alveoláris macrofágok	> 85%
Lymphocyták	10–15%
Neutrofilok	≤ 3%
Eosinofilok	≤ 1%

**A BAL diagnosztikus hasznossága****Ajánlás65**

**A BAL szemmel látható, azaz makroszkópos megjelenése jellegzetes lehet egy adott kórképre. (C)** [61–63].

A BAL-folyadék szemmel látható alábbi megjelenései utalhatnak egy adott kórképre.

Vér a mintában, amely az egymás után visszaszívott mintahányadok színének egyre intenzívebb vörös elszíneződését okozza, alveoláris haemorrhagiára utal [61].

A tejszerű, zavaros, halványbarnás színű minta, fehéres pehelyszerű anyaggal, amely állás során leülepszik, alveoláris proteinosis mellett szólhat. Alveolaris proteinosisban a BAL diagnosztikus értéke 90%-os. [62]

Tejszerű, a minta tetején úszó olajszerű anyaggal lipid pneumónia lehetőségét veti fel [63].

**A BAL szövődményei** megegyeznek a flexibilis bronchoszkópia szövődményeivel: átmeneti hypoxaemia, láz az esetek 30%-ában jelentkezik, bronchospasmus, pneumothorax extrém ritkán fordul elő [63].

#### **9/b Kefecitológia: indikáció, diagnosztikus képesség, technika, szövődmény**

##### **Kefecitológia javasolt: centrális és perifériás elváltozásokból**

A beavatkozáshoz különböző kefehosszúságú és kefeszőr-keményességű és -méretű hörgőkefék állnak rendelkezésre. Bakteriológiai mintavételhez a kontamináció elkerülése végett védett kefét (PSB) is használhatunk.

Diagnosztikus bronchoszkópiához, amennyiben sürgősségi kizáró ok nincs, megfelelő képalkotó vizsgálat, mellkas-CT képanyaga álljon rendelkezésre.

*Látható centrális endobronchialis elváltozásokból:* az elváltozás citológiai feldolgozása végett, malignus, benignus daganatos és egyéb betegségek, elváltozások (pl. sarcoidosis), különböző gyulladásos, infekciós elváltozások bakteriális (*Mycobacterium*, *Nocardia* is) és gombás gyanúja esetén többek között Giemsa, Hematoxilin-Eozin, Gram, direkt saválló, Grocott, valamint pl. amyloidozis gyanúja esetén PAS-festésre. A jó minőségű, megfelelő tumorsejt-tartalmú minta molekuláris genetikai vizsgálatokra (monogénes vizsgálatokon kívül NGS-re is) alkalmas [64]

*Endobronchialis nem látható perifériás elváltozásokból:* a meglévő képalkotó vizsgálatok alapján, a megfelelő területről, C-íves rtg. képerősítő, vagy UH ellenőrzése mellett végezzük a mintavételt. [65]

*Látható centrális endobronchialis daganat* esetén a kefecitológia malignitásra vonatkozó szenzitivitása (számos közlemény metaanalízise szerint) 59%, míg az öblítése 48%. [5, 65] Törekedni kell egy ülésben többszöri, 3–4 mintavételre és a mintavételi módszerek kombinálására (biopszia, hörgőmosás, TBNA, EBNA).

#### **Ajánlás66**

##### **Centrális tüdődaganat gyanúja esetén a bronchoszkópia a legszenzitívebb módszer a diagnózis megállapítása céljából. (B) [65]**

*Perifériás pulmonális elváltozás* esetén a bronchoszkópia szenzitivitását az elváltozás mérete, a látható vezető hörgő megléte és a választott technika erősen befolyásolja. „Vakon” végzett vizsgálat szenzitivitása 20% alatti. A szegmenthörgőktől distalisán fekvő elváltozásoknál a hörgőkefe szenzitivitása 52%. [5] A 2 cm-nél kisebb átmérőjű lézióknál azonban ez az arány lényegesen szerényebb, mindössze 33%. [5, 65]

*Szoliter pulmonális góc (SPN)* esetén mérettől függően 0,8–2 cm: 18% / > 2 cm: 50% a malignitás valószínűsége.

8 mm-nél nagyobb és 2 cm-nél kisebb szoliter perifériás elváltozásokból nem sebészi mintavétel javasolt a következő esetekben:

- ha a klinikai vélemény és a képalkotó közötti vélemény diszkordáns,
- amennyiben a teljesen felvilágosított beteg, vagy a sebész igényli Onko-Team alapján a malignus elváltozás bizonyítását a műtét előtt.

SPN esetén a bronchoszkópia szenzitivitása 2 cm alatt képerősítővel 32–58%, transbronchialis mintavétel során 2 cm alatt 5–64%, 2 cm fölött 30–75%. [5]

*Szövődmények:*

*Vérzés* gyakran jelentkezik, de lokális ellátással jól kontrollálható. *PTX* perifériás mintavétel esetén előfordulhat, de nagyon ritka szövődmény kefecitológia esetén. Nagy nemzetközi felmérések adatai szerint a bronchofiberoscopia során észlelt súlyos szövődmények aránya 1–3%. [5]

**Amennyiben nem igazolódik malignitás,** PET CT elvégzése javasolt a további esetleges műtéti beavatkozás elvégzése előtt a viabilitás megítélése és az operabilitás meghatározása céljából.

GGO (ground glass opacity, tejüveg homály) / GGN (ground glass nodule) szempontjából a klinikai és radiomorfológiai kép (HRCT) és annak szoros követése segíthet a megfelelő diagnosztikus és terápiás döntésben.

**Ismételt mintavétel (rebiopszia):** a kezelések mellett kialakuló progresszió kapcsán, a lehetséges rezisztencia okának tisztázása céljából is indokolt. [64]

#### **9/c Exciziós biopszia: indikáció, diagnosztikus képesség, technika, szövődmény**

##### **Exciziós biopszia javasolt: centrális és perifériás elváltozásokból**

A beavatkozáshoz különböző kanalas, fogazott vagy lecsúszást gátló, közepén túvel is rendelkező excizorokat használhatunk.

*Látható centrális endobronchialis elváltozásokból:* minden esetben törekednünk kell szövettani mintavételre. A jó minőségű, megfelelő tumorszövet-tartalmú minta molekuláris genetikai vizsgálatokra alkalmas [64].

*Endobronchialis nem látható perifériás elváltozásokból:* a meglévő képalkotó vizsgálatok, CT alapján, a megfelelő területről C-íves rtg. képerősítő, vagy endobronchialis UH ellenőrzése mellett végezzük a szövettani mintavételt.

### Ajánlás67

**Amennyiben a daganatra gyanús, centrális elváltozából származó mintavétel nonspecifikus, benignus eredményt ad, meg kell ismételni a vizsgálatot, szükség esetén további mintavételi módszereket alkalmazva. (B)** [65]

*Látható centrális endobronchialis daganat* esetén a hörgőexcízió malignitásra vonatkozó szenzitivitása (több közlemény metaanalízise alapján) 74–75% [4, 5, 65]. Törekedni kell egy ülésben többszöri, 3–4 mintavételre. Kefecitológia, hörgőmosás és excízió együttes alkalmazásával 88–91%-os szenzitivitás érhető el. [4, 5, 65]

*Perifériás pulmonális elváltozás* esetén a bronchosópos perifériás excízió szenzitivitását a citológiai mintavételhez hasonlóan az elváltozás mérete, a látható vezető hörgő megléte befolyásolja. A szegmenthörgőktől distalisan fekvő elváltozásoknál a perifériás excízió szenzitivitása 46–60%. [4, 5]

C-íves digitális rtg. képerősítő alatti navigáció mellett végzett mintavétel szenzitivitása 19–87% (hörgőmosás, hörgőkefe, biopszia, TBNA). [4, 5]

A **transbronchialis tüdőbiopszia** a tüdő parenchimat érintő diffúz infiltratív vagy gócos tüdőbetegségekben is javallt lehet. Eredményessége sarcoidosisban stádiumfüggő (egyidejű hörgőnyálkahártya-excisio és I-II. stádiumban a TBNA javít az eredményességen), lymphangiosis carcinomatosaiban pedig 66% körüli.

Az idiopathiás interstitialis pneumoniák szöveti diagnosztikájára a hagyományos excizorral történő bronchosópos tüdőbiopszia az esetek többségében nem alkalmas. Amennyiben a HRCT alapján az ILD Team nem tudja felállítani a valószínű diagnózist, melyre megfelelő terápia indítható, elsősorban cryobiopszia (melyet külön fejezetben tárgyalunk), vagy sebészi biopszia (VATS) jön szóba.

Kontraindikált bullosus emphysema, légzési elégtelenség, vascularis malformáció, vérékenység, uraemia, ellenoldali roncsütőd, pulmonectomia és pulmonalis hypertonia esetén. [66, 67]

### Szövődmények

*Hypoxia, ritmuszavar, vérzés, PTX, lásd a 8. Bronchoszkópiával összefüggő morbiditás, mortalitás. Monitorizálás, lehetséges komplikációk*

*Légembólia* a biopszia okozta broncho-venosus fistulából ered, rendkívül ritka. Neurológiai tünetek jellemzik. A szövődmény gyakran átmeneti, de lehet fatális.

## 9/d Konvencionális TBNA és EBNA: indikáció, diagnosztikus képesség, technika, szövődmény

### Transbronchialis túaspirációs biopszia (TBNA)

#### Definíció

A TBNA bronchosópos vizsgálómódszer, mellyel az extrabronchialis nyirokcsomók pungálása révén leggyakrabban a tüdőcarcinoma N stádiumának meghatározását végezzük, valamint akár ezen módszerrel jutunk a diagnózishoz. Ritkábban perifériás elváltozások diagnosztizálására használjuk. Segítségével a hörgőfal mögül, a szemmel nem látható területről nyerhetünk mintát. Mediasztinális elváltozások verifikálására is alkalmazható. [68]

#### Felszerelés

A bronhoszkópiához szükséges eszközökön túlmenően szükséges egy erre a célra fejlesztett tű (Wang TBNA-tű). Citológiai és hisztológiai mintavételre is alkalmas tűt használhatunk. A submucosus elváltozásokból tervezett mintavételek kivételével a tű javasolt hossza legalább 13 mm. A bronhoszkóp sérülésének veszélye miatt különösen körültekintően kell eljárni a vizsgálat során. A munkacsatornában a tűnek a katéterbe behúzott állapotban kell lennie.

A TBNA alkalmazása előtt a radiológiai dokumentáció (CT-felvételek) áttekintése szükséges. Igen fontos a pontos anatómiai ismeret. A tű típusának kiválasztása a lézió elhelyezkedésének és méretének függvénye.

A tumor staging céljából tervezett TBNA-vizsgálatot az endobronchialis mintavételt megelőzően végezzük, a legrosszabb prognózist jelentő (N3) nyirokcsomókból történő mintavétellel kezdve. A hörgőfalon való átszúrás után, szívás alatt a tűt mozgatva nyerünk megfelelő mennyiségű és minőségű mintát. Mielőtt a tűt a hörgőfalból visszahúznánk, a vákuumot megszüntetjük.

**Indikációk**

Diagnózis- és stádiummeghatározás malignus folyamatok esetén a mediastinalis, hilaris, submucosalis, endobronchialis vagy perifériás elváltozásból.

Többszöri mintavétel javítja a találati arányt, legalább 4 minta vétele ajánlott.

Benignus folyamatok, pl. sarcoidosis diagnózisa, egyéb, a hörgőfallal összefekvő, illetve a közelében lévő elváltozások.

**Kontraindikációk**

A legtöbb kontraindikáció relatív. Légzési elégtelenség, ismert vérzészavar különös figyelmet igényel.

**Kockázat**

A TBNA biztonságosan végezhető beavatkozás.

A leggyakoribb szövődmények: vérzés, pneumothorax, pneumomediastinum. Nagyobb vérzés igen ritka, még ér punkciója esetén is. Légembólia ritka [66, 67, 68].

**Endobronchialis túaspirációs biopszia (EBNA)**

Intrabronchialis elváltozás mucosalis, submucosalis vagy exophyticus terjedése esetén, valamint carcinoid tumor gyanúja kapcsán, fokozott vérzés elkerülése miatt is EBNA (endobronchialis needle aspiration) végezhető, mely citológiára, sejtblokkra vagy szövettani vizsgálatra (szenzitivitása 85–88%) alkalmas.

Centrális tumor esetén, amennyiben a konvencionális módszert kiegészítjük EBNA-val és on site (ROSE) citológus jelenléttel, a hatékonyság tovább növelhető.

**9/e Cryobiopszia****Ajánlás68**

**Cryobiopszia megfontolandó látható endobronchialis elváltozás, illetve perifériás tumor, illetve beszűrődés esetén, amennyiben nagyobb, artefaktumoktól mentes mintára van szükség a korrekt diagnózis felállításához. Cryobiopszia esetén minimum 2 mintavétel javasolt (látható elváltozás, perifériás elváltozás) az optimális diagnosztikus képesség eléréséhez. (C)**

**Endobronchialis nem látható elváltozás esetén valamilyen navigációs technika (C-íves röntgen, radialis EBUS, virtualis bronchoszkópia, elektromágneses navigáció, ultravékony bronchoszkóp vagy ezek kombinációja) javasolt a diagnosztikus találati arány megfelelő szintre történő emelése érdekében. (C) [69]**

**Ajánlás69**

**Transzbronchialis cryobiopszia végzése az alábbi módon javasolt:**

**A beteg legyen intubálva, mély szedációban vagy általános érzéstelenítéssel, Fogarty-katéter vagy bronchus blokker profilaktikus használata javasolt, képerősítő kötelező használata, transzbronchialis cryobiopsziában jártas intézményben kiképzett intervenció bronchológus végezze ILD teammel a háttérben (tüdőgyógyász, mellkassebész, radiológus, pathológus), teljes anesztézia, sürgősségi beavatkozási háttér (masszív hemoptoe, feszülő ptx kezelése) szükség esetén ITO felvétel, prospektív regiszter létrehozása, az összes beavatkozás rögzítése a morbiditási, mortalitási adatok biztosítására. (C) [70]**

Cryobiopszia során úgynevezett cryogen gáz felhasználásával (N<sub>2</sub>O vagy CO<sub>2</sub>) extrém alacsony hőmérséklet (-89 °C) jön létre a hajlékony cryoprobe végén a Joule-Thomson-effektus következtében. Ezt a hatást kihasználva alakul ki a cryoadhézió, és válik lehetővé a szövetek eltávolítása (az eltávolítható szövet mérete függ a katéter méretétől, a szövet víztartalmától, az alkalmazási időtől). Különböző méretű (1,1 mm–2,4 mm), egyszer és többször használatos hajlékony katéterek állnak rendelkezésre. [71]

A cryobiopszia az intervenció bronchológia módszereinek hosszú ideje része (pl. centralis légúti obstrukció multimodális kezelése, véralvadék-, idegentest-eltávolítás). [72]

Cryobiopszia alkalmazási lehetőségei: endobronchialis tumor biopsziája, endobronchialis tumor resectiója, transzbronchialis cryobiopszia (TBLC), transzbronchialis mediastinalis cryobiopszia (EBUS-TMC) [73], perifériás pulmonalis léziók cryobiopsziája (PPL cryobiopszia).

Multicentrikus klinikai vizsgálatban igazolták, hogy endobronchialis exophyticus, illetve submucosalis tumor esetén szignifikánsan emeli a diagnosztikus képességet az excíziós biopsziához képest (exophyticus tumor: cryo: 97,3%, excízió: 89,5%, submucosalis tumor: 90,9% vs 75,8%). [74]

A közelmúltban bizonyítást nyert, hogy helyettesítheti a sebészi mintavételt ILD esetén.

Jelenleg egyre több adat támasztja alá előnyét mediastinalis staging (EBUS vezérelt transzbronchialis mediastinalis cryobiopszia) és perifériás léziók (PPL) biopsziája esetén is.

Perifériás pulmonalis elváltozások esetén különösen előnyös lehet GGO (ground glass opacity), mrtg.-n nem látható elváltozás, lingula, mindkét alsólebenyi léziónál. [75]

ILD esetén, amennyiben hisztopathológiai diagnózisra van szükség cryobiopszia végezhető, a beavatkozásban megfelelő gyakorlattal bíró, pneumothorax és masszív légúti vérzés ellátásában jártas centrumban.

## 10. Konvex és radialis EBUS: indikáció, diagnosztikus képesség, technika, szövödmény

### Ajánlás70

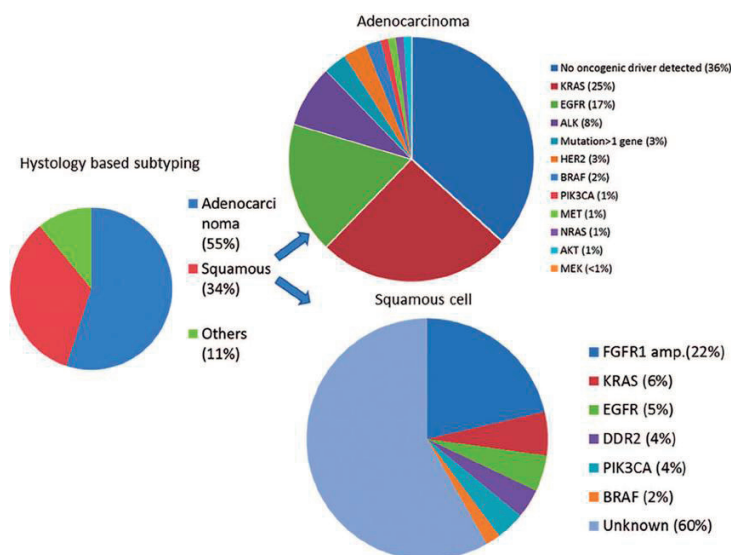
**A potenciálisan reszekábilis nem kissejtes tüdőrák esetén, ahol a megelőző vizsgálatok (pl. CT) megnagyobbodott mediastinalis nyirokcsomót igazolnak, EBUS-TBNA, EUH-FNA elvégzése javasolt a dignitás meghatározására. Negativitás esetén műtéti megerősítés szükséges. (C) [76]**

### Ajánlás71

**Potenciálisan reszekábilis nem kissejtes tüdőrák esetén, ahol a megelőző vizsgálatok nem mutatnak megnagyobbodott mediastinalis nyirokcsomót, kombinált EUH és EBUS (szükség esetén FNA, EBUS-TBNA) elvégzése javasolt. (C) [76]**

A világon a vezető tumoros megbetegedés a tüdőrák. Míg korábban a terápiás döntésben a kissejtes – nem kissejtes tüdőrák elkülönítése volt csak szükséges, jelenleg, az egyre nagyobb számban hozzáférhető célzott terápiák alkalmazásához jó minőségű és megfelelő mennyiségű mintára van szükség. A kissejtes forma az esetek körülbelül 15%-ában fordul elő, generalizált tumoros betegségnek tekinthető, és alapvetően nem sebészi, hanem szisztémás kezelést igényel. A nem kissejtes daganatok pontos szövettani típusának meghatározása, az ezeken belül azonosítható molekuláris patológiai jellemzők vizsgálata a kivizsgálás során III. és IV. stádiumú tüdőrák esetén elengedhetetlen. (1. ábra)

1. ábra. Célozható tüdőrák-altípusok vázlatos listája [77]



A perifériás tüdőtumorkok kivizsgálása során a 2 cm-nél nagyobb léziók esetén a transzbronchialis tüdőbiopszia diagnosztikus képessége 63%, míg 2 cm-nél kisebb léziók esetén csupán 34%. A diagnosztikus arány úgynevezett navigációs technikákkal jelentősen emelhető (ultravékony bronhoszkóp, elektromágneses navigáció, R-EBUS, R-EBUS-GS, virtuális bronhoszkópia). Több vizsgálat metaanalízise azt igazolta, hogy a radiális EBUS kiválóan alkalmazható technika, és egyre szélesebb körben válik standard eljárássá. [76]

Sebészi reszekció elsősorban kevésbé előrehaladott folyamatban jön szóba (T1–2, N0, esetenként N1). A mediastinalis nyirokcsomó metasztázisok (N2, 3) már általában inoperabilitást jelentenek.

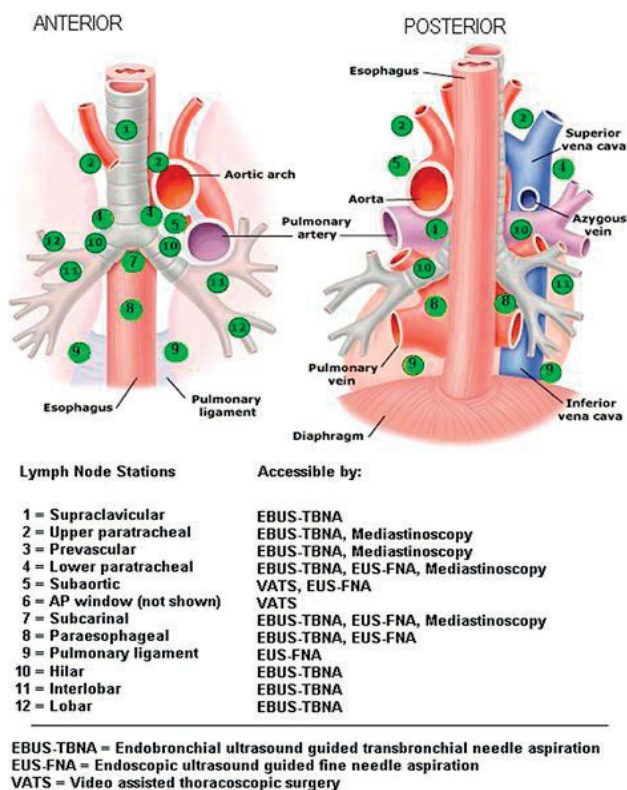
A mediastinalis mintavételi eljárások egyike sem képes minden nyirokcsomó-lokalizációból anyagot venni. Az EBUS-TBNA vizsgálat során a trachea és a nagylégutak közvetlen közelében elhelyezkedő nyirokcsomókból történhet anyagvétel: B2, J2 régió, B4, J4 és a 7-es régió. Ezekon kívül a hílusi, 10-es nyirokcsomóból, de a 11, 12 régióból is nyerhetünk anyagot (utóbbi 3 régió csak az EBUS-TBNA-val elérhető). [76, 79]

A posterior mediastinum vizsgálatára a legszenzitívebb módszer az EUH, amelynek során a gyanúsnak vélt nyirokcsomókból citológiai mintavétel lehetséges (FNA), ezzel igazolva a metasztázist. A CT-vizsgálat érzékenysége a különböző vizsgálatokban 57–82% között változik, míg az EUH > 90%-os érzékenységgel bír a mediastinalis nyirokcsomók kimutatásában. [80, 81]

EUH-val a mediastinalis nyirokcsomók közül a bal oldali 2-es (felső paratrachealis), bal oldali 4-es (alsó paratrachealis), 7-es (subcarinalis), 8-as (paraesophagealis), 9-es (ligamentum pulmonale menti) régióban levő nyirokcsomók vizsgálhatók elsősorban. Az aortopulmonalis ablak (5-ös régió) vizsgálata és FNA-ja is lehetséges, bár az 5-ös, 6-os régió diagnosztizálására videoasszisztált mintavételt javasoltak (VATS). (2. ábra)

Ezen túlmenően távoli metasztázist kereshetünk a truncus coeliacus mellett, a bal májleibenben, a bal oldali mellékvesében is, amelyek tekintetében az EUH szintén kifejezetten szenzitív vizsgálómódszer. [80]

**2. ábra.** Nem kissejtes tüdőrák mediasztinális stagingje: endobronchiális ultrahang-transzbronchiális vékonytű aspiráció vs. mediasztinoszkópia. [81]



A potenciálisan reszekábilis nem kissejtes tüdőrák esetén, ahol a megelőző vizsgálatok (CT, PET-CT, MRI) megnagyobbodott mediastinalis nyirokcsomót igazolnak, EBUS-TBNA, illetve EUH-FNA elvégzése javasolt a stádium pontos meghatározására.

Ugyanakkor potenciálisan reszekábilis nem kissejtes tüdőrák esetén, ahol a megelőző vizsgálatok nem mutatnak megnagyobbodott mediastinalis nyirokcsomót, amennyiben a vizsgálómódszer elérhető, kombinált EBUS és EUH (szükség esetén FNA) elvégzése javasolt, mivel ez a megközelítés olyan negatív prediktív értékekkel bír, mint a mediasztinoszkópia, de lényegesen kevésbé invazív. [79] Amennyiben nem történt meg, pontos intraoperatív staging indokolt.

Azon betegekben, akiknél az aorto-pulmonalis ablak nyirokcsomóinak vizsgálata szükséges, EUH-FNA elvégzése javasolt, mint a legköltséghatékonyabb eljárás.

Nem kissejtes tüdőrák (NSCLC) esetén a mediastinum és a távoli metasztázisok megítélése miatt PET-CT indokolt.

Műtét további mediastinalis staging nélkül az alábbi esetben végezhető: PET-CT alapján nincs metasztázisra gyanús nyirokcsomó, a tumor nem nagyobb, mint 3 cm (I. stádium) és a tüdőparenchyma külső 1/3-ában helyezkedik el. Amennyiben megnagyobbodott nyirokcsomó látható a CT-n vagy PET-CT során, a PET-pozitív nyirokcsomó szövettani megerősítése szükséges. Kizárólag PET-pozitivitás alapján nem lehet a beteget műtéti megoldás lehetőségéből kizárni. Az endoszkópos ultrahang-vezérelt tűbiopszia (EBUS/EUS-FNA) az első választandó módszer, mivel minimálisan invazív, magas szenzitivitású vizsgálat a mediastinum érintettségének kizárására. Amennyiben a vizsgálat negatív eredményű, videoasszisztált mediasztinoszkópia javasolt. A kombinált endoszkópos és sebészi mediastinalis staging bír a legnagyobb érzékenységgel. Bal felsőlebenyi tumor esetén az aorto-pulmonalis nyirokcsomók (amennyiben CT-n megnagyobbodott vagy PET-pozitív) stagingje sebészi úton lehetséges (anterior mediastinotomia, VATS, kiterjesztett nyaki mediasztinoszkópia), ha az eredmény a kezelést megváltoztatja. [79] Invazív mediastinalis staging (EBUS/EUS/mediasztinoszkópia) javasolt, ha az alábbi kritériumok fennállnak: centralis tumor, N1 pozitív nyirokcsomó gyanúja. 3 cm-nél nagyobb tumor esetén (főképp magas FDG aviditású adenocarcinoma esetén). A PET-CT negatív prediktív értéke a mediastinalis érintettség vonatkozásában kisebb, mint 90%, így invazív staging megfontolandó. [80]

### **Mediastinális staging**

#### **Ajánlás72**

**Amennyiben a képalkotó vizsgálat a mediastinum kiterjedt tumoros infiltrációját mutatja és távoli metasztázis nincs, invazív mediastinalis staging nem szükséges. (B) [76, 77]**

#### **Ajánlás73**

**Diszkrét mediastinalis nyirokcsomó-megnagyobbodás esetén (távoli metasztázis nincs) függetlenül attól, hogy az PET-pozitív vagy -negatív, invazív mediastinalis staging javasolt. (B) [76, 77]**

#### **Ajánlás74**

**PET-pozitív mediastinalis nyirokcsomók esetén, ha a konvencionális CT-n a nyirokcsomók normálisnak tűnnek (távoli metasztázis nincs), invazív mediastinalis staging javasolt. (B) [78, 80]**

#### **Ajánlás75**

**Amennyiben N2, 3 nyirokcsomó-érintettség gyanúja magas (diszkrét nyirokcsomó-megnagyobbodás CT-n, vagy PET-pozitív nyirokcsomók az adott régióban) és távoli metasztázis nincs, túáspirációs technika (EBUS-TBNA, EUS-FNA vagy kombinált EBUS/EUS-FNA) javasolt első vizsgálmódszerként sebészi mintavétel helyett. (B) [81]**

#### **Ajánlás76**

**Az ismeretlen eredetű, nem cisztikus mediasztinális tumorok esetén EBUS-TBNA, EUH-FNA végzése javasolt. (B) [81]**

A mediasztinum (gátor) a mellüregnek a rekeszizom, a szegycsont, a gerinc és a pleura belső lemezei által határolt területe. EUH-val az úgynevezett poszterior mediasztinum vizsgálata lehetséges. Ebben a régióban mediasztinális tumorok, kóros nyirokcsomók, illetve ciszták láthatók, amelyeket többnyire megelőző mellkasi CT-vizsgálat során észlelünk, azonban a citológiai mintavétel EBUS-TBNA, EUH-FNA révén válik lehetségessé. [82]

A mediastinalis bronchogén ciszták esetén a ciszta terápiás aspirációja (EBUS-TBNA) a műtét minimál invazív alternatívája lehet. [82]

Az ismeretlen eredetű, nem cisztikus mediasztinális tumorok EUH-FNA-ja a beteg kezelési stratégiáját az esetek több mint 70%-ában változtatja meg, ezért az ilyen léziók kivizsgálásának alapvető eleme az EUH-FNA. [82]

#### **Ajánlás77**

**A megnagyobbodott mediasztinális nyirokcsomók kivizsgálásakor EUH-FNA/EBUS-TBNA végzése javasolt. (A) [79]**

A megnagyobbodott nyirokcsomók lehetnek benignusak (például reaktív, granulomatózus betegség következménye), illetve lehetnek malignusak is (az előzőekben tárgyalt tüdőtumoron kívül mezotelioma, illetve mellkason kívüli tumorok, például emlő-, colon-, vese-, here-, pancreas-, nyelőcső-, fej-nyak tumorok is adhatnak mediasztinális nyirokcsomókba metasztázist). A megnagyobbodott nyirokcsomók biztonságos, költségghatékony

és pontos diagnosztikus módszere az EBUS-TBNA, illetve EUH-FNA, ezért az ilyen léziók kivizsgálásának alapvető elemei (szenzitivitás 88%, specificitás 96%). [77] Sikertelen mintavétel esetén másodvonalon mediasztinoszkópia vagy CT-vezérelt biopszia ajánlható. [77] Amennyiben ismeretlen etiológiájú mediasztinális lymphadenomegalia háttérben lymphoma gyanú merül fel, a mintavételhez 19 G-s tű használata javasolt, hogy immunhisztológiai, esetleg flowcitometriai és citogenetikai kiértékelés is történhessen. Infekció gyanúja esetén a punctatumból mikrobiológiai vizsgálat (tenyésztés, antibiotikumrezisztencia-vizsgálat, Mycobacterium PCR) végezhető. [77]

#### 11. Bronchoszkópia specialis betegcsoportokon

Szövődmény szempontjából magas rizikójú betegcsoportok esetén (különösen immunszuppresszált, tüdőtranszplantált, pulmonalis hipertenzióban szenvedő betegek) bronchoskópiát követően javasolt mellkasebészeti konzultáció progrediáló légzési elégtelenség vagy súlyos fokú légúti vérzés kialakulásakor.

##### 11/a Immunkompromittált, szervátültetett betegek

###### Ajánlás78

**A szervkivételt megelőzően javasolt a donor tüdő áttekintő bronchoszkópos vizsgálata és mintavétel mikrobiológiai vizsgálatokhoz. (D)**

A donor tüdő bronchoszkópos vizsgálata olyan információkkal szolgál, melyekre a mellkasi röntgen és a szerv áttapintása során nem derülne fény. Anatómiai eltérések, hörgődeformitások, malignus endobronchialis eltérés, gyomorsav aspiratio igazolható. A bronchoszkópia során nyert légúti minta mikrobiológiai vizsgálata a perioperatív célzott antibiotikus, antimikotikus kezelést teszi lehetővé. [83]

###### Ajánlás79

**Tüdőtranszplantáltak surveillance bronchoszkópos vizsgálata ajánlott az első posttranszplantációs évben. (C) [84]**

A surveillance bronchoszkópia során áttekinthetőek a hörgő anasztomózisok és a hörgőrendszer, bronchoalveolaris lavage során mikrobiológiai, citológiai és áramláscitometriai vizsgálathoz nyerhető minta. [83] Transzbronchialis tüdőbiopszia szövettani vizsgálatával igazolható subklinikus (tünetet, légzésfunkciós vagy radiológiai eltérést még nem okozó) kilökődési folyamat. [84] A surveillance bronchoszkópiák ideje 2, 4, 8 héttel, 3, 6 hónappal és 1 évvel a tüdőátültetés után. TBTB során  $\geq 5$  szövetminta vétele javasolt egyik tüdőből, több lebenyből.

###### Ajánlás80

**Szolid szervtranszplantált betegek bronchoalveolaris lavage-a során szekvenciálisan 2x50 ml fiziológiás sóoldat instillálása javasolt a középső lebenybe vagy a lingulába, kivéve, ha kóros eltérés észlelhető a képalkotón vagy a betekintő bronchoskópos vizsgálat során. Ilyen esetekben a kóros eltérésnek megfelelő helyről javasolt a BAL. (C) [83]**

###### Ajánlás81

**Szolid szervtranszplantált betegek bronchoalveolaris folyadékából javasolt mikrobiológiai vizsgálatokat, citológiát és áramlási citometriát végezni. (C)**

A SOT-betegek BAL-jából javasolt mikrobiológiai vizsgálatok: aerob és anaerob baktériumtenyésztés, gombatenyésztés, Aspergillus galactomannan antigénvizsgálat, Mycobacterium tuberculosis PCR, direkt festés, tenyésztés folyékony és szilárd táptalajon. A BAL-ból PCR vizsgálattal igazolható a *Pneumocystis jiroveci*, légúti vírusok (adeno-respiratory syncycial- corona-, influenza-, parainfluenza-vírusok). [83] A lavage sejtösszetétele, citológiai és áramlás citometriai vizsgálata segíti a differenciál diagnosztikát az infekció, rejeckió, interstitialis tüdőbetegség elkülönítésében.

###### Ajánlás82

**Szolid szervátültetettekben az invazív aspergillosis (IA) diagnosztizálásra a bronchoalveolaris lavageból, és egyúttal perifériás vérből galactomannan teszt vagy Aspergillus PCR végzése javasolt, kombinálva más diagnosztikai modalitással (mellkasi CT, mikrobiológiai tenyésztés). (C) [86]**

**Ajánlás83****Javasolt a légúti szövődmények igazolása és osztályozása céljából hörgőtükrözés végzése tüdőtranszplantált betegeknél. (C)**

A tüdőátültetést követően kialakuló légúti szövődmények multifaktorialis eredetűek. A légúti komplikációk az alábbi csoportokba osztályozhatók: 1. ischemia és nekrosis, 2. anasztomózis dehiszcencia (szétválás), 3. stenosis, 4. malacia. A szövődmények típusuk, elhelyezkedésük és kiterjedésük alapján súlyossági fokozatokba sorolhatók, a bronchológiai leletben javasolt rögzíteni, továbbá képi dokumentációt készíteni. [85]

**Ajánlás84****Tüdőtranszplantációt követő hörgőstenosis terápiájában intervenciós bronchológiai eljárások alkalmazhatók: ballonos tágítás, elektrokautes bemetszés, endobronchialis mitomycin C instilláció, endobronchialis brachyterápia, endobronchialis stent implantáció vagy ezek kombinációja. (C) [85]**

Post tüdőtranszplantációs bronchusstenosis észlelésekor gyakran a bronchosópos ballonos tágítás az első terápiás lehetőség. Általában az egyszeri ballonos tágítás nem hoz hosszú távú eredményt, bizonyos időközönként ismételt tágítás szükséges és alkalmanként stentbehelyezéssel szükséges kombinálni a hörgő átjárhatóságának fenntartása céljából. Stentimplantáció javasolt, amennyiben gyakori (havonta 2  $\geq$ ) ballonos tágítást igényel a tünetes beteg és a ballon dilatáció hatására a panaszai javulnak. [85]

**Ajánlás85****Az akut légzési elégtelenség miatt intenzív osztályra kerülő szolid szervátültetett (SOT) betegeknél végzett bronchofiberoscpos bronchoalveolaris lavage végzése nem emeli a mortalitást, ugyanakkor nem javítja a prognózist sem. (D) [87]**

Klinikai döntésnél figyelembe kell venni, hogy az akut légzési elégtelenség miatt intenzív osztályra kerülő szolid szervátültetett (SOT) betegeknél végzett bronchofiberoscpos bronchoalveolaris lavage végzése nem emeli a mortalitást, ugyanakkor nem javítja a prognózist sem.

**Ajánlás86****Posttranszplantációs lymphoproliferatív betegség (PTLD) gyanúja esetén javasolt mellkasi nyirokcsomó-megnagyobbodás esetén endobronchialis ultrahangvezérelt transbronchialis tűaspiráció (EBUS-TBNA) végzése, mely szenzitív és biztonságos módszer [88], azonban esetleg ismétlést igényel, ami a sebészi úton történő mintavételhez képest növelheti a végső diagnózisig eltelt időtartamot. (D) [89]****Ajánlás87****Szolid szervtranszplantáltak tüdőrákjának bronchológiai kivizsgálása nem különbözik a nem transzplantáltak kivizsgálásától. (D)**

A szervtranszplantáltak idősödő életkora, tartós immunszuppresszió, esetleges dohányzás miatt gyakoribb az újonnan képződött (de novo) tüdőrák kialakulása. [90, 91] Gyakran előrehaladott stádiumban kerül felismerésre, agresszívebb kórlefelet mutat. [90, 92]

**11/b Obstruktív pulmonalis kórképek (asthma bronchiale, COPD)**

A bronchoszkópia nem tartozik az obstruktív pulmonalis kórképek diagnosztikus metódusai közé, azonban e betegcsoportokban is szükségessé válhat hörgőtükrözés végzése például egy esetlegesen felmerülő malignitás kivizsgálásának részeként, vagy akut gyulladás mikrobiológiai diagnosztikája céljából.

A bronchoszkópia a trachea lumenének kb. 10%-át foglalja le, melynek következtében a beteg légúti ellenállása növekszik, és a légzési munka fokozódik. [93] A beavatkozás során még egészséges egyénben is csökkenhet a vérben az artériás parciális oxigén tensio 10–20 Hgmm-nyit, mely egy obstruktív tüdőbetegnél a légzési elégtelenség kialakulásának kockázatát hordozza magában. [93] Ezen betegpopulációban a bronchoszkópia egyéb szövődményei mellett az obstruktív tüdőbetegség acut exacerbatiojára is számítani lehet.

Bármely szövődmény kialakulásának kockázata a tanulmányok alapján nem függött a beteg GOLD stádiumától. Mindazonáltal a súlyos és nagyon súlyos stádiumú COPD-s betegek esetén a szövődmények aránya nagyobb volt. A propofollal végzett sedáció nem emelte a kockázatot COPD-s betegekben, azonban a sedációra adott haemodinamikai reakciójuk különbözött. Gyakrabban volt megfigyelhető hypotensio, valamint tartós és súlyos

hypoxaemia. [94] Mindezek miatt a szedáció során alkalmazott gyógyszerek mennyiségét a minimumra szükséges csökkenteni, emellett a köhögés kivédésében a helyileg alkalmazott lidocain szerepe elsőrendű. [95] Összességében elmondható, hogy a bronchoszkópia biztonságos elvégzéséhez 90% feletti oxigénsaturatio vagy 60 Hgmm feletti PaO<sub>2</sub>-érték javasolt. [96]

#### **Ajánlás88**

##### **A beavatkozás során és azt követően 2 óráig végzett folyamatos pulzoxymetria ajánlott obstruktív pulmonalis kórképek esetén. (D)**

Összegezve a mintavétellel (BAL, endobronchialis biopszia) egybekötött bronchoszkópia a fenti ajánlást figyelembe véve alacsony kockázatot jelent COPD esetén is.

#### **Ajánlás89**

##### **A bronchoszkópia elvégzése COPD fennállta esetén a betegség stabil fázisában, a terápia optimalizálásával, exacerbatiómentesen javasolt. (D) [95]**

#### **Ajánlás90**

##### **Bronchoszkópiára kerülő asthmás beteg asthmakontrollját optimalizálni szükséges a beavatkozást megelőzően, különösen, ha BAL is tervezett. (C) [98]**

Asthma bronchiale vonatkozásában is történtek multicentrikus vizsgálatok a bronchoszkópia biztonságossága kapcsán. A kutatás során részben szedációban, részben helyi érzéstelenítésben történtek vizsgálatok, melynek során BAL-t, kefebiopsziát, excisiót és transbronchialis biopsziát is végeztek.

A bronchoszkópia még súlyos asthma esetén is jól tolerálható beavatkozás volt. Exacerbatio ritkán jelentkezett, és a tükrözést követő tüdőfunkció csökkenés sem volt kifejezettebb, mint kevésbé súlyos asthma esetén. Megfelelő elővigyázatossággal a bronchoszkópia még súlyos asthma esetén is elvégezhető. [97]

#### **11/c Ischemiás szívbetegség (ISZB)**

A bronchoszkópia szisztémás kardiovaszkuláris hatásai közé tartozik a megnövekedett szisztémás vérnyomás, a megnövekedett szívindex és a csökkent oxigénellátás. Fenti változások fokozhatják a szívinfarktust, a ritmuszavarokat és szívelégtelenség kockázatát. Bár prospektív randomizált kontrollált vizsgálatok nem állnak rendelkezésre, az eddigi megfigyeléses vizsgálatok azt sugallják, hogy stabil koronáriabetegségben szenvedő betegeknél az aritmiák és/vagy az akut koronária szindróma (ACS) előfordulási gyakorisága hasonló az egészséges alanyokéhoz a bronchoszkópia során. Aktuális irányelvek nem javasolják a bronchoszkópia elvégzését ACS-t követő 4–6 héten belül, mivel ezen időszakon belül elvégzett vizsgálat fokozhatja az új ACS megjelenését. A súlyos szövődmények azonban nem gyakoriak, így, ha klinikailag indokolt, és az előnyök meghaladják a kockázatot, a közelmúltban bekövetkezett szívinfarktus nem zárja ki a bronchoszkópiát, különösen akkor, ha a kapott eredmények vagy a terápiás beavatkozás jelentősen befolyásolhatják a kezelést (pl. masszív hemoptoe, szívátültetés előtti fertőzés értékelése, postintubációs tracheostenózis ellátása). Egy retrospektív vizsgálat során 21 akut miokardiális infarktusban (MI) szenvedő betegnél bronchoszkópos mintavétellel értékelték a tüdőgyulladás gyanúját. [99] A beavatkozást biztonságosnak találták, egy beteg vérzést szenvedett, egy másik pedig intubációt igényelt a bronchoszkópiát követő 24 órán belül. A mellkasi fájdalom vagy a beavatkozás utáni MI kockázata nem nőtt ebben a populációban. Az új információk alapján azonban a betegek 64%-ánál változtattak a terápián. Egy másik retrospektív vizsgálat 20 beteg 21 bronchoszkópiás beavatkozása során egy zajló infarktusos beteg haláláról számolt be, de a bronchoszkópiát biztonságosnak találta, ha azt átlagosan körülbelül 12 nappal akut MI után végezték el. [100] Egy kanadai kutatócsoport a bronchoszkópia biztonságosságát tanulmányozta ACS-t követő 30 napon belül elvégzett beavatkozásnál. [101] Elsődleges végpont a reinfarktusok aránya és a 30 napos halálzási arány összehasonlítása az intervenció és a kontrollcsoport között. Összesen 2181 ACS-t szenvedett beteg közül 87-nél végeztek bronchoszkópiát. A két csoportot az életkor, a nem, az ACS típusa és az ACS súlyossága szerint hasonlították össze. Az ACS és a bronchoszkópia közötti átlagos időintervallum  $10,1 \pm 8,9$  nap volt. A bronchoszkópiát 85 betegnél éber szedáció mellett végezték el. A betegek 52%-a koszorúér-revaszkularizáción esett át a bronchoszkópia előtt. A reinfarktus az intervenció csoport 1,1%-ánál és a kontrollcsoport 2,3%-ánál volt megfigyelhető ( $p = 1,00$ ), a 30 napos összhalálozás 2,3% v. 4,6% volt,  $p = 0,65$ . A szerzők arra a következtetésre jutottak, hogy ha klinikailag indokolt, és az előnyök meghaladják a kockázatokat, az ACS nem lehet ellenjavallata a bronchoszkópiának.

Az EBUS bronchoszkópia biztonságosságát a percutan coronaria intervenciót (PCI) követő egy éven belül egy 24 beteg bevonásával végzett retrospektív vizsgálatban értékelték. [102] Nem volt jelentős vérzés, míg egy betegnél pitvarfibrilláció alakult ki gyors kamrai ritmussal.

#### **Ajánlás91**

**A bronchoszkópiát kerülni kell az akut, folyamatban lévő myocardialis ischaemiában szenvedő betegeknél és az elektív bronchoszkópiát 4–6 héttel el kell halasztani akut myocardialis infarktus vagy instabil angina után. (C) [6,101]**

#### **Ajánlás92**

**Amennyiben a bronchoszkópia sürgős és nem halasztható, valamint a várható előnyök meghaladják a kockázatot, a közelmúltban bekövetkezett szívinfarktus nem kizáró oka a bronchoszkópiának, különösen, ha a beteg sikeres revaszkularizáción esett át és aktív iszkémiára utaló eltérés nincs. A kardiológussal való konzultáció magas kockázatú szívbetegségben szenvedő betegeknél megfontolandó. Ilyen esetekben a beavatkozás biztonságossága növelhető az oxigenizáció maximalizálásával (FiO<sub>2</sub> 100%), bronchoszkópos szívás minimalizálásával, megfelelő szedáció, analgészia biztosításával és folyamatos monitorozással. (C) [99, 100, 101]**

#### **Ajánlás93**

**Bronchoszkópia nem javasolt korai postinfarctusos szakaszban olyan betegeknél, akik súlyos hemodinamikai instabilitásban vagy kontrollálatlan szívritmuszavarban szenvednek. (C) [99, 100]**

### **11/d Pulmonalis hipertónia**

A bronchoszkópia, és különösen a transzbronchiális biopszia súlyos pulmonalis hipertóniában (PH) szenvedő betegeknél hagyományosan magas kockázatúnak számít. A kockázatok közé tartozik a transzbronchiális biopsziából származó vérzés, valamint a hemodinamikai változás, amelyet a szedáció, a bronchoszkópia során megnövekedett átlagos pulmonális artériás nyomás, valamint a beavatkozás utáni esetleges mechanikus lélegeztetés szükségessége okoz. A PH definíciója szerint az átlagos pulmonális artériás nyomás (mPAP)  $\geq 20$  Hgmm. Ez az értékelés nagyrészt a klinikai tapasztalatokon és azon a logikán alapul, hogy a kapilláris nyomás ebben a csoportban folyamatosan emelkedett. A pulmonalis nyomásnak nincs abszolút határértéke, amely felett a bronchoszkópia nem biztonságos. Általában azonban a kezeletlen PH-ban szenvedő betegeknél inkább kerüljük a bronchoszkópiát.

A vizsgálatok többségében nem számolnak be a vérzés kockázatának növekedéséről, azonban ezek az adatok megfigyeléses vizsgálatokból és többnyire enyhe PH-ban szenvedő betegektől származnak [103–106]. 2023-ban megjelent metaanalízis alapján, melyben kilenc tanulmány szisztematikus áttekintésével összesen 1699 PH-ban szenvedő, transzbronchiális biopszián átesett beteg adatait elemezték, nem számoltak be a vérzés kockázatának növekedéséről (relatív kockázat 1,01, 95%-os konfidenciaintervallum 0,71–1,45), bár a hipoxémia kockázata megnövekedett (relatív kockázat 2,06, 95%-os konfidenciaintervallum, 1,12–3,76). A legtöbb betegnek azonban enyhe vagy közepesen súlyos PH-ja volt, és a súlyos betegségben szenvedők kockázatát nem vizsgálták. [106]

#### **Ajánlás94**

**Enyhe és közepesen súlyos pulmonális hipertóniában a bronchoszkópia és a transbronchiális biopszia nem képez ellenjavallatot, mivel nem jár fokozott vérzéses kockázattal, azonban a hypoxemia kockázata megnövekedett. Súlyos pulmonalis hipertónia esetén a szövődmények előfordulása jelentősen emelkedik (vérzés, hypoxia, légzési elégtelenség), mely miatt a haszon-kockázat egyéni mérlegelése javasolt, illetve alternatív vizsgálati módszer választandó. (B) [103, 105, 106]**

### **11/e Terhesség**

A terhesség a flexibilis bronhoszkópia relatív kontraindikációját jelentő állapot, részben maga az invazív beavatkozás, részben az azt megelőző érzéstelenítés, szedáció miatt. [107] A beavatkozás során kockázatot jelent egyrészt a gázcsere akadályozása az eszköz által, valamint a procedura indukálta köhögés, illetve a barotrauma is. [107]

A terhesség idején végzett bronchoszópós vizsgálat indikációi nem különböznek az egyéb állapotokban végzett vizsgálatétól. [108]

#### Ajánlás95

**A beavatkozást végző intézménnyel szemben a speciális állapotra tekintettel az alábbi követelmények állíthatók fel:**

- **anaesthesia elérhető legyen (éber szedációnál is szükséges egyeztetni anaesthesiológussal az alkalmazni kívánt gyógyszereket),**
- **szülészeti ellátás elérhető legyen (fontos tisztázni a beavatkozás előtt, hogy veszélyeztetettnek minősül-e a terhesség),**
- **neonatólogiai ellátás elérhető legyen (D) [107].**

A bronhoszkópia előtt fontos azt mérlegelni, hogy életmentő-e a beavatkozás, vagy ha nem, akkor lehet-e biztonsággal halasztani a szülés utáni időpontra. Amennyiben a tükrözés feltétlenül szükséges, halasztható-e addig, amíg életképes koraszülött születhet (28. hét után). [107]

Tekintettel a terhességgel járó alkati változásokra, számítani kell rá, hogy a terhesség előrehaladtával az intubáció egyre nehezebbé válhat (Mallampati score növekszik, [109] nasalis congestio fokozódhat, [110] nasalis intubatio nem is ajánlott).

Amennyiben a vizsgálatot szedációban végezzük, különös tekintettel kell lenni arra, hogy melyek azok a gyógyszerek, melyeknél számolni kell teratogen, illetve légszűrésdepriáló vagy egyéb magzatkárosító hatással. [107] Helyi érzéstelenítésben végzett beavatkozásnál a lidocain dózisát a minimumra szükséges csökkenteni. A terhességgel járó élettani légúti változások következtében az inhalációs anaestheticumok felvétele és eliminációja is fokozódik, valamint fokozottabb a desaturálódás veszélye hypoventillációs epizódok esetén. [111]

A terhesség alatt kivitelezett bronhoszkópia mint invazív beavatkozás lehetséges szövődményei (pneumothorax, hypoxaemia, légúti hyperreaktivitás, pulmonális vérzés, hypotensio, hypertensio) nem különböznek az egyéb tükrözések veszélyeitől, azonban számolni kell azok magzatra kifejtett káros hatásaival is. [107] Emiatt a vizsgálat megtervezése, előkészítése, valamint az anya monitorozása kiemelkedő jelentőségű.

A vizsgálat során különös figyelemmel kell lenni a következőkre:

- az anya pozicionálása (a 20. gestációs hét után a terhes uterus okozta vena cava inferior compressio miatt hanyatt fekvő helyzetben a cardiális preload csökken, mely hypotensio veszélyét hordozza magában. A vizsgálat során fekvő helyzetben balra döntött pozíció javasolt, melyet a test jobb oldala alá helyezett ék vagy párna segítségével érhetünk el), [112]
- A terhesség során a hormonális hatások (progeszteron, ösztrogén) miatt csökken az alsó oesophagealis záróizom tónusa, miközben a növekvő méh fokozza az intraabdominális nyomást. Ennek következtében a GERD gyakorisága nő, ami növeli az aspiráció veszélyét.

A vizsgálat során, az oxigénsupplementáció mértékét úgy kell beállítani, hogy a saturációs érték mindvégig 97%, vagy a fölötti legyen. [107]

Az anya monitorozása nem különbözik egyéb betegektől (folyamatos pulzus- és oxigénszaturáció-mérés, intermittáló vérnyomásmérés). Magzati szívmonitorozás a szedációban végzett beavatkozás előtt és a vizsgálat után javasolt. Magas rizikójú terhességnél, valamint a harmadik trimeszterben végzett vizsgálatoknál folyamatos magzati szívmonitorozás is indokolt. [107]

#### 11/f Intracranialis nyomásemelkedés

##### Ajánlás96

**Bronchoszkópia során az intrakraniális nyomás (ICP) emelkedik. Azon betegeknél, akiknél valamilyen kórállapot következtében eleve emelkedett ICP áll fenn, kellő körültekintéssel elvégezhető a bronchoszkópia, mivel több vizsgálatban általában biztonságosan, káros neurológiai hatások nélkül volt kivitelezhető mély szedációban vagy általános érzéstelenítéssel. (C) [113, 114, 115]**

Az intrakraniális nyomás (ICP) fokozódása számos kórállapotban kialakulhat (például intracranialis vérzések, agyi metasztatízisok). Bár a bronchoszkópia önmagában is emelheti az ICP-t, a vizsgálatok alapján az agyi perfúziós nyomás érdemben nem változik, és az ICP is rendeződik a beavatkozás után, miközben érdemi romlást nem tapasztaltak a neurológiai státuszban. A bronchoszkópia kellő körültekintéssel kivitelezhető, de a vizsgálat előtt el

kell végezni minden lehetséges beavatkozást (gyógyszeres vagy eszközös), mely az ICP-t javítja. A bronchoszkópia ezen betegeknél biztonságosabb lehet általános érzéstelenítésben és izomrelaxációban. [113, 114, 115]

### 11/g SARS-CoV-2-fertőzés/Covid-19-betegség

Számos tanulmány értékelte a bronchoszkópia biztonságosságát mind a kritikus beteg, mind a nem kritikus állapotú, SARS-CoV-2-fertőzésben szenvedő betegeknél. Összességében legfeljebb 8%-kal találták magasabbnak a különféle komplikációk arányát a SARS-CoV-2-fertőzésben nem szenvedő betegekéhez képest. [118, 119, 120, 121] Mivel a bronchoszkópia aeroszolgeneráló eljárás, az egészségügyi személyzet védelmében a védőfelszerelések használata elengedhetetlen. Az egyéni védőeszközök közé tartozik az N95 maszk védőszemüveggel vagy motoros légtisztító légzőkészülékkel (PAPR), köppen és kesztyű. [122, 123, 124] Több tanulmány kiemeli a védőfelszerelések megfelelő felvételi és levélteli protokolljának fontosságát. [125] Amennyiben a SARS-CoV-2-fertőzésben infectio aránya magas a populációban (bár a magas arány az irodalomban nincs definiálva), a bronchoszkópiát végzők számára akkor is a fenti védőfelszerelések használata javasolt, ha SARS-CoV-2-fertőzés gyanúja nem merül fel. Javasolt, hogy a SARS-CoV-2-fertőzésben szenvedő betegeknél a legtapasztaltabb csapattag végezze a bronchoszkópiát, mivel így minimalizálható az eljárási idő és ezáltal az aeroszolizáció.

A világjárvány idején rendkívül fontossá vált az egyes bronchoszkópos indikációk sürgősségi besorolása a fertőzésátvitel kockázatának minimalizálása és a kivizsgálás következményekkel járó késlekedésének elkerülése érdekében. A 11. táblázatban foglaltuk össze, hogy SARS-CoV-2-fertőzött betegeknél az egyes indikációk esetén hogyan időzítsük a vizsgálatot és milyen biztonsági intézkedéseket alkalmazzunk.

**11. táblázat:** SARS-CoV-2-fertőzött betegek bronchoszkópos vizsgálatának időzítése indikációk függvényében [117]

Sürgősség	Biztonsági teendők	Indikáció	Vizsgálat ideje
<b>Azonnali</b>	Légúti átvitel megelőzése Egyéni védőfelszerelések használata Személyzet létszámának minimalizálása	Acut idegentest Haemoptoe, ha tüdőembólia nem merül fel Súlyos nagylégúti obstructio	A felismerés napján
<b>Sürgős</b>	Vizsgálati idő minimalizálása	Lázás neutropenia tisztázatlan okú, nem javuló infiltrátummal Transzplantált beteg antimikrobális kezelés mellett romló klinikummal	24–48 órán belül
<b>Acut</b>	Ha a klinikai gyógyulás nem megvárható, akkor úgy kell eljárni, mintha a beteg Covid-pozitív lenne	Daganatgyanús, korai stádiumú, operábilis pulmonalis terime Staginget igénylő pulmonalis elváltozás nyirokcsomó-érintettséggel Ismert tumor mellett megjelenő novum góc, vagy progresszió gyanúja Tünetekkel járó sarcoidosis, ha szövettani igazolás szükséges Novum lobaris atelectasia	2 héten belül
<b>Subacut</b>	A helyi protokollok alkalmazásával, a Covid gyógyulása után, a társbetegségek (pl. immunszuppresszió) figyelembevételével	Köhögés, dyspnoe, enyhe haemoptoe negatív CT-vel Krónikus lobaris atelectasia Légúti stent ellenőrzése	2 héten túl, amikor lehetséges
<b>Tervezhető</b>		BAL enyhe tüneteket okozó atipikus mycobacteriosis gyanúja esetén Tracheostoma-kontroll Transzplantáció-kontroll	Amikor biztonságos és elvégezhető

Igazoltan SARS-CoV-2-fertőzésben szenvedő betegek esetén azonnali és sürgős indikáció kivételével a bronchoszkópiát a fertőzés kezdetétől számított 10 napig kerülni kell. 8 nap elteltével SARS-CoV-2-fertőzésben

SARS-CoV-2-fertőzöttnél antigéntesztet kell végezni, valamint újra kell értékelni a bronchoszkópiára való alkalmasságot. Ha a 8. napi teszt pozitív, azt 2 naponta ismételni kell, amíg negatív nem lesz. Azok a betegek, akiknél 14 nap elteltével is pozitív az antigénteszt, az indikáció figyelembevételével a bronchológus és a kezelőorvos egyedi mérlegelése alapján végezhető el a vizsgálat.

Ha a 8. napon negatív a teszt, a bronchoszkópia a 10. napon elvégezhető. Az igazolt SARS-CoV-2-fertőzésből hónapon belül felépült betegeknek, amennyiben tünetmentesek, tesztelés nélkül is megtörténhet a bronchoszkópia [116].

Azoknál a betegeknek, akiknél a klinikai tünetek alapján felmerül a SARS-CoV-2-fertőzés gyanúja és egyéb okból bronchoszkópiára van szükségük, orrgarat- vagy nyálmintát kell venni a SARS-CoV-2-fertőzés diagnózisának megerősítésére. Ha ez negatív, a 24–48 óra elteltével egy második minta hasznos lehet a hamis negatív tesztet okozó korai fertőzés kizárására. Ha a teszt ismét negatív, fontolóra kell venni és tesztelni kell a SARS-CoV-2-fertőzés alternatíváit, például más fertőzéseket (influenza, egyéb légúti vírusok, nem fertőző okok).

A SARS-CoV-2-fertőzésre gyanús fekvőbetegeknek először orrgarat- vagy nyálmintát kell venni. A bronchoszkópia nem javasolt első vonalbeli tesztelési módszerként azoknál, akiknél SARS-CoV-2-fertőzés gyanúja merül fel. Az AABIP/CHEST irányelvek azt javasolják, hogy súlyos vagy progresszív betegség esetén lehetséges alsó légúti mintát venni a SARS-CoV-2-fertőzés, vagy egyéb diagnózis felállításához, amennyiben a mintavétel eredménye megváltoztathatja a kezelést [126]. A SARS-CoV-2-járvány kitörése utáni kezdeti adatok azt mutatták, hogy a bronchoalveoláris mosás 93% -os érzékenységgel rendelkezik, szemben a köpet 72%-ával és az orrváladék 63%-ával. [127]

Ha a SARS-CoV-2-fertőzöttség a lakosság körében magas, akkor azon bronchoszkópiát igénylő betegeknek, akiknél a klinikai tünetek alapján SARS-CoV-2-fertőzés gyanúja nem merül fel, SARS-CoV-2-tesztet kell végezni a vizsgálatot megelőzően 72 órán belül. Ezenkívül a beavatkozás előtt meg kell ismételni a tünetekre, utazási előzményekre, a beteg környezetében előforduló SARS-CoV-2-infekciókra vonatkozó szűrőkérdéseket. [123]

A SARS-CoV-2-fertőzött, gépi lélegeztetést igénylő betegek esetén a bronchoszkópiának szerepe lehet a retenciós légúti váladék leszívásában és a másodlagos kórokozók azonosításában. [128, 129] A korai bakteriális társfertőzés a SARS-CoV-2-fertőzés okozta légzési elégtelenségben szenvedő betegek akár 30%-át is érinti a lélegeztetés első 24 órájában, és a bakteriális tüdőgyulladás a gépi lélegeztetés bármely időszakában előfordulhat és ronthatja a kimenetelt.

Amennyiben a SARS-CoV-2-fertőzésben szenvedő lélegeztetett betegnél bronchoszkópia mellett döntünk, használjuk az egyéni védőfelszereléseket. A beavatkozás előtt a betegszobán kívül a vizsgálatot végző csapat beszélje át a vizsgálat menetét, a szükséges mintavételeket és ellenőrizze le a szükséges felszerelést. Ha rendelkezésre áll, negatív nyomású helyiséget kell használni. A betegszobában, ahol a vizsgálat történik, csak a szükséges személyzet tartózkodhat. Ha rendelkezésre áll, egyszer használatos bronchoszkópot kell használni. A beteget 100% FIO<sub>2</sub>-vel kell előoxigenizálni. Ha a csapat a neuromuszkuláris blokádnak alkalmazása mellett döntött, azt körülbelül 2 perccel a bronchoszkópia megkezdése előtt kell beadni, és a csapatnak meg kell várnia a teljes lélegeztetőgép-szinkront az eljárás megkezdéséhez.

A bronchoszkópot az eljárás megkezdése előtt bele kell helyezni az endotracheális tubus bronhoscóp adapterébe. Az aeroszolizáció minimalizálása érdekében az adapter behelyezése és eltávolítása idejére a lélegeztetőgépet le kell állítani.

SARS-CoV-2-fertőzésben szenvedő, nem intubált betegek bronchoszkópiája esetén ugyanezeket az óvintézkedéseket kell megtenni mind a védőfelszerelések, mind a vizsgálat megtervezése, vizsgálati idő minimalizálása, vizsgálóban tartózkodók száma tekintetében.

A SARS-CoV-2-vizsgálatra küldött mintáknak legalább 2–3 ml folyadékot kell tartalmazniuk, és címkézett steril, száraz tartályba kell helyezni. [130] Amikor csak lehetséges, egyszer használatos eszközöket, köztük bronchoszkópokat kell használni. [122, 123] A többször használatos bronchoszkópok a rendelőben alkalmazott szokványos módszerekkel fertőtleníthetők. Jelenleg nincsenek olyan ajánlások, amelyek további tisztítási módszerek alkalmazását javasolnák. Fontos, hogy a fertőtlenítést végző személyzet teljes egyéni védőeszközt viseljen, valamint megfelelően képzett és tapasztalt legyen. Egy tanulmány szerint a SARS-CoV-2 akár 3 órán keresztül aeroszolos maradhat, és műanyag és rozsdamentes acél felületeken akár 72 órán keresztül is életképes. [131] Minden vízszintes és munkafelületet, monitort és műszert a bronchoszkópia után jóváhagyott tisztítószerrel kell fertőtleníteni.

**Ajánlás97**

A bronchoszkópia nem javasolt első vonalbeli tesztelési módszerként azoknál, akiknél SARS-CoV-2 gyanúja merül fel. Csak akkor szabad megfontolni, ha a felső légúti minták negatívak, és a mélylégúti minta eredménye jelentősen megváltoztatná a klinikai kezelést. (C) [131]

**Ajánlás98**

Ha bronchoszkópia során SARS-CoV-2-kimutatáshoz mintavétel történik, ajánlott legalább 2–3 ml mintát steril, szivárgásmentes tartályba helyezni a mintagyűjtéshez. (B) [131]

**Ajánlás99**

Ha bronchoszkópiára van szükség feltételezett vagy megerősített SARS-CoV-2-fertőzésben szenvedő betegnél, a személyzetnek teljes védőfelszerelést kell viselnie [N95 maszk védőszemüveggel vagy motoros légtisztító légzőkészülékkel (PAPR), köpeny és kesztyű] (A) [131]

**Ajánlás100**

Amennyiben a SARS-CoV-2-fertőzés aránya magas a populációban a bronchoszkópiát végzők számára, akkor is a fenti védőfelszerelések használata javasolt, ha a betegnél SARS-CoV-2-fertőzés gyanúja nem merül fel. (C) [131]

**Ajánlás101**

SARS-CoV-2-fertőzött betegek esetén szükséges az egyes bronchoszkópos indikációk sürgősségi besorolása a fertőzésátvitel kockázatának minimalizálása és a kivizsgálás következményekkel járó késlekedésének elkerülése érdekében. (B) [117]

**Ajánlás102**

Igazoltan SARS-CoV-2-fertőzésben szenvedő betegek esetén azonnali és sürgős indikáció kivételével a bronchoszkópiát a fertőzés kezdetétől számított 10 napig kerülni kell. (C) [117]

**Ajánlás103**

Ha a SARS-CoV-2-fertőzöttség a lakosság körében magas, akkor azon bronchoszkópiát igénylő betegeknél, akiknél a klinikai tünetek alapján SARS-CoV-2-fertőzés gyanúja nem merül fel, SARS-CoV-2 rapid antigéntesztet kell végezni a vizsgálatot megelőzően 72 órán belül. (C) [117]

**Ajánlás104**

Klinikai döntésnél figyelembe kell venni, hogy a SARS-CoV-2-fertőzött, gépi lélegeztetést igénylő betegek esetén a bronchoszkópiának szerepe lehet a retenciós légúti váladék leszívásában és a másodlagos kórokozók azonosításában. (C) [128]

**11/h TBC****Bronchoszkópia tuberculosisban**

A sputum negatív tuberculosis diagnózisra igazi diagnosztikus kihívás. Az aktív fertőzött betegek kb. 50%-a sputum negative. [132]

Az indukált sputum és a bronhoszkópos légútváladék-mintavétel között nincs signifikáns diagnosztikus különbség. [133–137]

Localis lidocain gátolhatja a mycobacteriumok szaporodását, tenyésztetőségét, így a találati arány csökkentését okozhatja. [139]

Összegzés: a bronhoszkópia limitálva ajánlható azoknak a betegeknek, akiknek konzisztensen negatív a sputuma, akik nem reagálnak a terápiára vagy azoknak, akiknél erős a gyanú alternatív diagnózis fennállásához. [140]

**Ajánlás105**

Bronchoszkópia negatív sputum esetén javasolt: BAL, bronchialis biopsia és post bronchialis sputum mintavétellel. [138]

PCR-vizsgálat javasolt BAL-ból és sputumból is, mely gyors és cost-effective haszonnal jár. (C) [139]

**11/i Sarcoidózis****Bronchosopia sarcoidosisban**

A sarcoidosis granulomatosisus betegség, mely általában bilaterális hilaris lymphadenopathiában és pulmonalis reticularis opacitásban nyilvánul meg. A betegek több mint 50%-ában a diagnózis st. I-ben megállapításra kerül, amikor a spontán regresszió is gyakori.

A transbronchialis (TBNA) biopszia találati aránya localizált léziók esetén 55,2%, diffuse léziók esetén 67% – a találati arány a mintavételek számával növekedik, 52–70%. [141]

A BAL (broncho-alveolar lavage) során vett magas CD4/CD8 ratio a kliniko-radiológiai kép kontextusában értékelendő, de nem képezi a diagnózis alapját. [141]

A TBNA és BAL szenzitivitása sarcoidosis esetén 56–77%. [141]

EBUS- (endobronchial ultrasound) TBNA során a találati arány 73–90% között van, a találati arány a vizsgáló tapasztalatával áll összefüggésben. [142–143]

**Ajánlás106**

**EBUS TBNA ajánlott sarcoidosis stadium I gyanúja esetén.**

**TBNA ajánlott stadium II–IV. sarcoidosis esetén.**

**5 mintavétel javasolt intersticiális érintettség esetén. (C) [142]**

**12. BronhoscópiaILD esetén****a. Bronchoalveolaris lavage (BAL)**

Újjonnan felfedezettILD-sek, akik differenciáldiagnosztikájában a nem fibrotizáló hiperszenzitív pneumonitis felmerül ajánlott, míg fibrotizáló hiperszenzitív pneumonitis esetén javasolt a BAL lymphocytasejtanalízise. [144]

**Ajánlás107**

**Javasolt BAL végzése, amikor klinikailag idiopathiás tüdőfibrosis (IPF) gyanúja merül fel és a HRCT mintázat valószínű (probable) pUIP és nem meghatározott (indeterminate) UIP. (D) [145, 146]**

A BAL-ban neutrofilia és limfocitózis hiánya utalhat IPF-re. Sarcoidosisra utaló klinikai és radiológiai kép esetén a BAL > 15%-os limfocitózis és  $3,5 < CD4+/CD8+$  aránya alátámasztja a sarcoidosis diagnózisát [146, 147].

A BAL sejtösszetétele segíti a differenciáldiagnosztikát azILD-k között (12. táblázat). A BAL mikrobiológiai vizsgálata az infektív alsó légúti gyulladások ésILD elkülönítésében játszik szerepet. A BAL citológiai kenet patológiai szakorvos által történő vizsgálata malignus tüdőfolyamatot igazolhat. Pulmonalis Langerhans sejtes histiocytosisban (LCH) a BAL neoplasztikus sejtei CD68, S100, CD1a és langerin (CD207) felszíni markereket expresszálnak, így a BAL citológiai kenet immunhisztokémiai vizsgálatával a diagnózis alátámasztható. [148]

**12. táblázat:** A BAL sejtösszetételének jellegzetességei az egyesILD-kben [147]

ILD megnevezése	makrofág*	neutrofil*	limfocita*	eosinofil*	CD4+/CD8+ arány**
Akut eosinofil pneumonia (AEP)				↑↑(>25%)	
Akut interstitialis pneumonia (AIP)		↑↑			
Krónikus eosinofil pneumonia		→,↑		↑↑(>40%)	↓
Cryptogén organizáló pneumonia (COP)	habos makrofágok	↑(akut)	↑(krónikus)		↓
Desquamatív interstitialis pneumonia (DIP)	pigmentált alveolaris makrofágok	↑	↓	↑	↓
Granulomatosisus limfocitász interstitialis betegség (GLILD)			>50%		↓
Nemspecifikus interstitialis pneumonia (NSIP)		↓	↑		↓

ILD megnevezése	makrofág*	neutrofil*	limfocita*	eosinofil*	CD4+/CD8+ arány**
Pleuroparenchymalis fibroelastosis (PPFE)		↓	↑	↓	
Respiratorikus bronchiolitis ILD (RBILD)	erősen pigmentált makrofágok				
Szokványos interstitialis pneumonia (UIP), IPF	↑↑	↑	↓	↑	

Jelmagyarázat: \* haemocytométerrel meghatározva, \*\* áramlási citometriával meghatározva

### b. Transzbronchialis tüdőbiopszia

A centrilobularis tüdőterületeket érintő, a „könnyen azonosítható” morfológiai jellemzőkkel bíró ILD-k (pl. lymphangitis carcinomatosa, sarcoidosis, organizáló pneumonia, diffúz alveolaris károsodás) javasolt a transzbronchialis tüdőbiopszia, TBTB alacsony szenzitivitással bíró usual interstitialis pneumonitis (UIP) mintázat esetén.

Amennyiben a HRCT mintázat és a BAL sejtanálízise TBTB-vel vagy anélkül nem elegendő a HP definitív diagnózisához, úgy multidiszciplináris ILD-team megfontolásra javasolhatja TBTB, cryobiopszia vagy sebészi biopszia végzését. Újnan felfedezett ILD-ek, akik differenciáldiagnosztikájában a nem fibrotizáló hiperszenzitív pneumonitis felmerül, javasolt a TBTB, míg fibrotizáló HP-ban sem a TBTB mellett, sem ellene nem fogalmazznak meg ajánlást. [144]

### Transzbronchialis tüdő cryobiopszia (TBLC)

#### Ajánlás108

**Meghatározatlan ILD-ben gyakorlott centrumban a tüdő cryobiopsziája javasolt alternatívaként a sebészi tüdőbiopsziával szemben a szövettani verifikációhoz. (D)** [144, 145, 146]

Újnan felfedezett ILD-ek, akik differenciáldiagnosztikájában az fHP felmerül, javasolt a transzbronchialis tüdő cryobiopsziája, amennyiben a centrumban elérhető a vizsgálati módszer. Míg a nem fibrotizáló HP-ban a kevesebb szövődménnyel járó TBTB javasolt, ugyanakkor a nemzetközi konszenzusban sem a cryobiopszia mellett, sem ellene nem fogalmazznak meg javaslatot. [144]

Meghatározatlan UIP mintázat vagy alternatív diagnózis esetén TBLC javasolt megfelelő szakértelemmel rendelkező bronchológiai vizsgálóhelyen a sebészi biopsziával szemben.

## 13. Bronchoszkópia a bronchológiai vizsgálon kívül

### a. ITO – indikáció, kontraindikáció, lélegeztetési technika

A bronchoszkópia fontos diagnosztikus és terápiás módszer az intenzív osztályon kezelt betegek körében. Itt gyakran intubált és lélegeztetett betegeket vizsgálunk sokszor súlyos állapotban és számos komorbiditással, így a beavatkozás elvégzése fokozott óvatosságot igényel. A bronchoszkópia általános diagnosztikai indikációi az intenzív osztályon a tüdőinfiltrátumok, a mikrobiológiai mintavételek, légutak áttekintése, az endotrachealis tubus, valamint az esetleges légúti stentek helyzetének és átjárhatóságának értékelése, vérzés forrásának keresése, légúti sérülés felmérése (trauma, égés), tüdőtranszplantált betegek diagnosztikai vizsgálatai. Terápiás indikációk közé tartozik az akut lebeny atelektáziák kezelése, vérzés ellátása, idegentest-eltávolítás, emelt szintű légútbiztosítás (bronchoszkópos intubáció, szelektív endobronchialis tubusok és bronchusblokkerek, perkután dilatációs tracheosztómia), endobronchialis gyógyszer-installáció. A vizsgálat kontraindikációját képezi a személyi és tárgyi feltételek hiánya, a beteg vagy hozzátartozójának beleegyezésének hiánya, nem korrigálható és visszatérő súlyos hypoxia, súlyos malignus szívritmuszavar. Cselekvőképtelen, szedált, altatott beteg sürgős bronchoszkópiája esetén beleegyező nyilatkozat hiányában is elvégezhető a beavatkozás. Minden egyéb esetben egyedileg kell mérlegelni az előnyöket és kockázatokat. A vizsgálat kivitelezése előtt fontos lépés az összes szükséges eszköz biztosítása és könnyen elérhetővé tétele.

**Ajánlás109**

**Az intenzív osztályon használt bronchoszkópot úgy kell megválasztani, hogy annak külső átmérője megfelelő legyen a légútbiztosításra használt eszköz (endotracheális tubus, laryngeális maszk, tracheosztómás kanül) lumenéhez képest. (C)** [149, 150]

A gépi lélegeztetett betegeken végzett bronchoszkópia során a vizsgálóeszköz méretét limitálja az endotracheális tubus vagy tracheostómás kanül mérete. Míg nem lélegeztetett betegek esetén a bronchoszkóp a légutak 10–15%-át foglalja el, addig intubált betegen az endotracheális tubusban ez meghaladhatja az 50%-ot is. Mindez ronthatja a beteg lélegeztethetőségét és károsíthatja a bronchoszkópot. [149] Előnyös, ha a tubus belső átmérője legalább 2 mm-rel meghaladja a bronchoszkóp külső átmérőjét. [150]

**Ajánlás110**

**Profilaktikus bronchoszkópia és légúti mosás nem használható lélegeztetett betegek posztlobectomiás atelektáziájának megelőzésére. (A)** [151–154]

**Különleges körülmények között megfontolható a bronchoszkópia az atelektázia megszüntetésére intubált és lélegeztetett betegeken. (C)** [151–154]

Intenzív osztályon kezelt betegeknél gyakori probléma a légúti váladék felgyülemzése, mely akár atelektáziát is okozhat. A légúti váladékot alapvetően konzervatív eszközökkel kell eltávolítani, például hagyományos leszívással és fizioterápiával és csak akkor javasolt bronchoszkópia, ha ezek nem vezetnek eredményre. [151–154]

**Ajánlás111**

**A bronchoszkópia elvégzése mérlegelhető olyan lélegeztetett betegeknél légúti vérzés esetén, ahol a CT-vizsgálat nem segített az etiológia tisztázásában, vagy nem is volt kivitelezhető. (C)** [155–157]

A légúti vérzés szintén gyakori indikációja lehet az intenzív osztályos bronchoszkópiának. Kismértékű vérzés háttérben állhat a gyakori leszívások okozta hámsérülés is, de ha a vérzés nagyobb mennyiségű, illetve tartós, úgy szükséges az etiológia pontos tisztázása. A kiváltó ok felderítésére a mellkasi CT javasolt alapvetően, hiszen sokkal effektívebb, míg a bronchoszkópia a vérzés ellátásában kaphat nagyobb szerepet. [155, 156] A bronchoszkópos vérzéscsillapításra számos eszközös és gyógyszeres módszer áll rendelkezésre. [157]

**Ajánlás112**

**Első vonalban non-invazív diagnosztikus beavatkozások (például vak katéter aspiráció) javasoltak a bronchoszkópia helyett lélegeztetőgép asszociált pneumonia gyanúja esetén lélegeztetett betegen. (A)**

**Ha a non-invazív diagnosztikai technikákkal nem sikerül azonosítani a lélegeztetőgép asszociált pneumonia kórokozóját, úgy fontolóra kell venni a bronchoszkópia használatát. (C)** [158–160]

Az intenzív osztályon kezelt betegeknél különböző módszerek alkalmasak mikrobiológiai mintavételezésre, melyek között megtalálhatók a különböző bronchoszkópos módszerek mellett a non-invazív vak mintavételezési technikák is. Bár azt hihetnénk, hogy a direkt bronchoszkópos mintavétel jobb eredményt ad, valójában nincs kimutatható előnye a non-invazív módszerekhez képest lélegeztetőgép asszociált pneumonia esetén a halálozás, az intenzív osztályon tartózkodás és a lélegeztetett napok száma tekintetében, így az utóbbiak preferálandók. [158–160]

**Ajánlás113**

**Az intenzív osztályon kezelt betegeket nagy kockázatú csoportnak kell tekinteni a bronchoszkópia során felmerülő lehetséges komplikációk szempontjából. (C)**

**Az intenzív osztályon tervezett bronchoszkópia előtt minden lehetséges kockázati tényezőt (lélegeztetőgép paraméterei, véralvadási diszfunkció) a lehető legnagyobb mértékben korrigálni kell. (C)**

**A bronchoszkópia kockázatait és előnyeit körültekintően kell mérlegelni a gépi lélegeztetett betegeknél. (D)** [161–164]

Az intenzív osztályon kezelt és főleg gépi lélegeztetett betegeknél mindig különösen körültekintően kell mérlegelni az invazív beavatkozások potenciális nyereségét és a lehetséges szövődményeket. A transzbronchialis biopsziák, illetve a transzbronchialis tűaspiráció olyan lehetséges szövődményekkel járhatnak, ami megköveteli a gondos betegszelektációt és a beavatkozás halasztásának mérlegelését. [161, 162] Amennyiben a fokozottan invazív beavatkozásra mégis szükség van, korrigálandó a hypoxia, az elektrolitzavarok, a véralvadási rendellenességek és az anaemia, az általános anesztézia pedig előnyösebbnek tűnik a lokálisnál. [163, 164]

**Ajánlás114****Perkután dilatációs tracheosztómia elvégzése bronhoszkópos ellenőrzés mellett javasolt. (A)** [165–167]

A perkután dilatációs tracheosztómia széles körben elterjedt beavatkozás intenzív osztályon. Számos vizsgálat áttekintése alapján biztonságosabb bronhoszkópos ellenőrzés mellett a kivitelezése, mivel a beavatkozást a szemünk ellenőrzése mellett végezve a szövődmények nagyobb része elkerülhető. [165–167]

**Ajánlás115****Folyamatos monitorozás szükséges az intenzív osztályon végzett bronhoszkópia alatt és után. (C)****A bronhoszkópia után a betegeket mindig monitorozni kell a lehetséges szövődmények szempontjából (pl. a pneumothorax miatt), még akkor is, ha biopszia nem történt. (C)** [168]

Az intenzív osztályon végzett bronhoszkópia mindig széles körű monitorozást tesz szükségessé (legalább EKG, vérnyomásmérés, pulzoxymetria), mely a beteg állapotának függvényében és a betegbiztonság érdekében bármennyire kiterjeszhető (invazív vérnyomásmérés, kilélegzett CO<sub>2</sub> mérése, alvásmélység mérése, relaxometria). [169] Amennyiben a vizsgálat közben akut állapotromlás észlelhető, úgy a beavatkozást azonnal fel kell függeszteni és a beteg állapotának stabilizálása szükséges.

**Ajánlás116****Hypoxiás betegen végzett bronhoszkópia során alkalmazott high flow oxigénterápia vagy non-invazív lélegeztetés elkerülhetővé teszi az intubációval járó gépi lélegeztetés indítását. (C)****Ha olyan betegen végeznek bronhoszkópiát, aki non-invazív lélegeztetést vagy high flow oxigénterápiát igényel, ezt olyan helyen kell tenni, ahol az esetleges intubálás és invazív lélegeztetés könnyen kivitelezhető. (C)****Az intubált és gépi lélegeztetett betegeken végzett bronhoszkópia során gondoskodni kell a megfelelő oxigenizációról és percventillációról. (C)** [169–174]

A tervezett bronhoszkópia előtt mindig preoxigenizáció szükséges az oxigénszaturáció 100%-ra emeléséhez. A hagyományos nazális oxigénterápia mellett jól alkalmazható a high flow oxigénkezelés (HFNO) is, valamint szükséges esetben a bronhoszkóp munkacsatornáján is adhatunk oxigént. A beteg állapotának függvényében non-invazív lélegeztetés mellett is kivitelezhető a bronhoszkópia. Gépi lélegeztetett betegeken 100% FiO<sub>2</sub> használata javasolt a bronhoszkópia alatt és után az oxigenizáció rendeződéséig. Előnyös lehet a kontrollált lélegeztetési módok használata a percventilláció és a tidal volumen monitorozása mellett. A gépi lélegeztetés során a beteget lehetőleg ne kapcsoljuk le a lélegeztetőgépről, hanem használjunk az endotrachealis tubus és a légzőkör között speciális perforált membránnal ellátott csatlakozót, mely lehetővé teszi a bronhoszkóp direkt bevezetését a tubusba, és mellette a gépi lélegeztetés folytatható. [169–174]

**Ajánlás 117****Megfelelő szedációt és fájdalomcsillapítást kell alkalmazni az intenzív osztályon kezelt betegeken végzett bronhoszkópia során. A bronhoszkópia kockázatainak megfelelő egyensúlyban kell lennie a potenciális előnyökkel a lélegeztetett betegek vizsgálata során. (C)****A szedációt, az anesztéziát, illetve a fájdalomcsillapítást alkalmazó klinikusoknak jól kell ismerniük a használt szereket, és ebből a szempontból az aneszteziológusok, illetve az intenzív terápiás szakemberek alkalmasak leginkább ezen szerep betöltésére. (C)** [168, 175, 176]

Az intenzív osztályon ápolott beteg állapota meghatározza a bronhoszkópia során alkalmazott szedáció mértékét, mely a lokális érzéstelenítéstől az általános anesztéziáig terjedhet. A midazolam, a fentanyl és a propofol jól alkalmazható készítmények. Tekintettel kell lennünk azonban bizonyos gyógyszerek légzésdepresszív hatására, a betegek eltérő gyógyszerigényére, a gyógyszer-interakciókra, a betegbiztonságra és a betegkomfortra. [168, 175, 176]

**b. Műtő****Ajánlás118****Az alsó légúti sérülések megítélésére a bronhoszkópia az ajánlott vizsgálómódszer. (C)** [177]

Műtési körülmények között végzett bronhoszkópiára elsősorban bronhoszkópos intubálás, dupla lumenű tubusok vagy bronchusblokkok pozicionálása, aspirátum leszívása, légúti sérülések vagy varratok megítélése miatt kerülhet sor. [177] A légúti sérülések és varratok megítélésére más vizsgálómódszer hiányában a bronhoszkópia az egyetlen lehetőség.

Kisméretű vagy mélyen lévő elváltozások esetén a target laesio jelölése festékanyaggal navigációs bronhoszkópia segítségével a műtőben történhet.

#### **Ajánlás119**

**Mellkassebészeti és egyéb beavatkozásoknál a dupla lumenű tubus és a bronchusblokkerek pozicionálásához kötelező a bronchoszkópos ellenőrzés. (B)** [178–180]

Míg korábban általános gyakorlat volt a dupla lumenű tubusok pozícióját auscultációval ellenőrizni, mára számos tanulmány igazolta, hogy ezen gyakorlat mellett a tubus malpozíciók száma magas. Ezért ma már szükséges minden esetben a dupla lumenű tubusok és bronchusblokkerek helyzetének bronchoszkópos ellenőrzése, annál is inkább, mivel a műtőasztalon történő oldalra fordítás vagy egyéb betegmozgatás szintén az eszközök kimozdulását okozhatja. [178–180]

#### **c. Sürgősségi osztály, illetve betegágy mellett**

#### **Ajánlás120**

**A bronchoszkópiát lehetőleg az erre kijelölt vizsgálóhelyiségben kell végezni. (B)** [181]

A bronchoszkópia végzése alapvetően az erre a célra kijelölt és kialakított helyiségben javasolt, hiszen itt rendelkezésre állnak mindazon tárgyi feltételek, melyek a beavatkozás elvégzéséhez szükségesek. Amennyiben hirtelen életmentő beavatkozásra van szükség, vagy a beteg nincs szállítható állapotban (tehát intenzív osztályon fekszik), vagy speciális elektív beavatkozás történik például műtőben (mint az oldal szétválasztott lélegeztetéshez szükséges tubuspozicionálás), úgy a vizsgálat a haszon-kockázat gondos mérlegelésével betegágy mellett is elvégezhető. [181] A betegágy melletti vizsgálatoknál is szükséges a kellő betegmonitorozás biztosítása, a megfelelő ellátószemélyzet jelenléte, oxigénellátás és szívórendszer rendelkezésre állása a reanimációhoz szükséges eszközökkel együtt.

### **14. Intervenciós bronchológia**

#### **a. Idegentest-eltávolítás felnőttkorban**

#### **Ajánlás 121**

**Idegentest-aspiráció gyanúja esetén a légutak bronchoszkópos áttekintését el kell végezni. (C)** [182]

A légúti idegentest eltávolítása multidiszciplináris megközelítést igényelhet az ellátási folyamat során. Pulmonológus, fül-orr-gégész, mellkassebész, radiológus, aneszteziológus szoros együttműködésére lehet szükség.

#### **Ajánlás 122**

**Nem életveszélyes idegentest aspirációja esetén flexibilis bronchoszkópia javasolt első lépésként.**

**Proxymalis légúti elzáródás gyanúja, súlyos hypoxia, cardiopulmonalis instabilitás esetén merev bronchoszkópia javasolt, mely flexibilis bronchoszkópiával kombinálható.**

**Ahol légúti idegentest-eltávolítás történik, a légút biztosításához és az újraélesztéshez szükséges eszközöknek elérhetőnek kell lennie. (C)** [a fejlesztőcsoport álláspontja]

#### **Ajánlás 123**

**Amennyiben az idegentest gyulladással reagál, granulációképződést, oedemát váltott ki, eltávolítását követően 1–2 hét múlva kontroll bronchoszkópia javasolt az esetlegesen kialakuló másodlagos heges szűkület időbeni felfedezésére. (C)** [182]

Idegentest-aspiráció okozhat azonnali fulladással járó tüneteket, életet veszélyeztető állapotot (centrális légutakban elhelyezkedő idegentest), illetve vérzést, ismétlődő tüdőgyulladást, bronchiectasiát, granulációképződést tumort utánozva.

Légúti idegentest gyanúját kelthetik az alábbi tünetek és jelek:

- anamnesztikusan félrenyelés,
- visszatérő sípoló légzés,
- vérköpés,
- krónikus köhögés,
- egyoldali csökkent légzési hang,

- túltágult lebeny vagy féltüdő,
- atelectazia,
- ptx,
- pneumomediastinum, sc. emphysema,
- ismétlődő pneumonia ugyanazon a helyen,
- bronchiectazia,
- tüdőtályog,
- pleuritis.

Radiológiai vizsgálat direkt és indirekt jelei segíthetik az idegentest lokalizációját. Idegentest-aspiráció gyanúja esetén a bronchoscópos vizsgálat elvégzése kötelező. A diagnózis ismeretében az oedema-, vérzéscsillapító, gyulladáscsökkentő kezelés megelőzheti az extrakciót.

Felnőtteknél a hajlékony eszközzel az intrabronchialis lokalizáció és az eltávolítás az esetek egy részében elvégezhető számos hajlékony idegentest megragadására alkalmas fogóval, kosárral, organikus idegentest esetén flexibilis cryoprobbal.

Merev bronhoszkóp használata, kiegészítve a multimodális intervenciók bronchológia eszköztárával (electrocauter, cryoprobe, laser), esetenként elkerülhetetlen, illetve életmentő lehet, ezért hozzáférhetősége kötelező. Sok esetben éles, hegyes tárgyak (tű, szög, üvegdarab, éles csont, fogászati eszköz), vagy nagy méretű tárgy kerül intrabronchialisán. Krónikusan beékelődve granulációt, hegesedést, szűkületet vált ki: endobronchialisán nehezen fedezhető fel. Eltávolítása csak merev bronchoszkóppal lehetséges, a granuláció eltávolítását, az idegentest felszabadítását követően. Merev bronchoszkópia során az oxigenizáció biztosítható, a vérzés kontrollálható, a beteg az anesztézia, relaxáció során nem köhög, az idegentest rövidebb idő alatt távolítható el a proximális légút sérülése nélkül (az idegentest a merev csőbe húzható). [182–184]

#### **b. Centralis légúti obstrukció ellátása (merev bronchoszkópia, mechanikus tumorresectio, endobronchialis electrocauter, benignus légúti szűkületek ballonos tágítása, APC, cryoterápia, brachyterápia, stent implantáció)**

##### **Általános megfontolások**

A bronchológiai rendelőben elvégzendő és elvégezhető beavatkozások száma és komplexitása iránti igény folyamatosan nő. Az intervenciók pulmonológia a tüdővel kapcsolatos valamennyi technikai beavatkozást magában foglalja, melynek domináló része az intervenciók bronchológia.

Az intervenciók bronchológia a következőképpen határozható meg: olyan diagnosztikus és terápiás beavatkozások sora, mely az alap tüdőgyógyászati képzésen túl további képzést és gyakorlatot igényel.

Betegségek, amik ide tartoznak: komplex légúti problémák, benignus és malignus centralis légúti szűkületek, elzáródások, a tüdő parenchymájának betegségei (pl.ILD, nem gyógyuló pulmonalis infiltrátumok stb.), légúti idegentest, oesophagobronchialis, -trachealis, -pleurális fistulák, tracheobronchialis rendszer sérülése, égése, a légúttal szomszédos elváltozások, nyirokcsomók betegségei, perifériás röntgenárnyékok, emphysema, asthma, légúti vérzés.

Diagnosztikus és terápiás beavatkozások, melyek ide tartoznak: merev bronchoszkópia, transzbronchialis tübiopszia (konvencionális TBNA), EBUS TBNA, radialis EBUS, autofluorescens bronchoszkópia, endobronchialis laser, electrocauter, argonplazma-koaguláció, cryoterápia, cryobiopszia, légúti stentek, ballonos tágítás-bronchoplasztika, brachyterápia, PDT (photodinámias terápia), idegentest-eltávolítás, elektromágneses navigáció, bronchialis thermoplasztika, intrabronchialis szelepek behelyezése.

Az intervenciók bronchológia magas szintű végzése megfelelő személyi (bronchológus, minimum két asszisztens, aneszteziológus) és technikai (az intervenciók bronchológia és az anesztézia eszköztára) háttérrel igényel.

Annak megítélése, hogy a betegnél egy adott intervenciók beavatkozás a diagnózist, túlélést elősegíti-e, valamennyi bronchológus feladata. Bizonyos beavatkozásokat centralizáltan javasolt elvégezni.

##### **Centralis légúti obstrukció**

Centralis légúti szűkülethez (trachea, főhörgő, carinalis regio) számos malignus és nem malignus folyamat vezethet jelentős morbiditást, mortalitást okozva. Jellemzőjük, hogy az esetek zömében tracheostomával a szűkület nem hidalható át. A tüdődaganatos betegek megközelítőleg 20–30%-ánál légúti obstrukcióval összefüggő komplikációk alakulnak ki a betegség lefolyása során (atelectázia, pneumonia, súlyos dyspnoe), és kb. 40%-ban a halálzásért locoregionalis progresszió tehető felelőssé. Az invazív gépi lélegeztetések száma is folyamatosan

nő, így a következményes postintubációs stenózisok száma a modern tubusok ellenére is nő. A centralis légúti obstrukciókat okozó kórképeket a 13. táblázat tartalmazza.

**13. táblázat:** Centralis légúti obstrukciót okozó kórképek [185]

<b>Malignus</b>	<b>Nem malignus</b>
<b>Primer endoluminalis tumorok</b>	<b>Benignus daganatok</b>
bronchogen	laphám papilloma
adenoid cysticus	hamartoma
mucoepidermoid	<b>Lymphadenopathia</b>
carcinoid	sarcoidózis
plasmocytoma	infectív eredetű (pl. tbc)
<b>Endobronchialis metasztázisok</b>	<b>Vascularis</b>
bronchogén	érgyűrű
vese	aneurysma
emlő	<b>Porc</b>
pajzsmirigy	polichondritis recidivans
vastagbél	<b>Granulációs szövet</b>
sarcoma	endotrachealis tubus
melanoma	tracheostomiás tubus
<b>Gége és nasopharyngealis carcinoma</b>	légúti stent
<b>Nyelőcső-carcinoma</b>	idegentest
<b>Mediastinalis tumorok</b>	sebészi anasztomózis
thymuscarcinoma	Wegener-granulomatosis
pajzsmirigy-carcinoma	Rhinoscleroma
csírasejtes tumorok (teratoma)	<b>Pseudotumor</b>
<b>Lymphadenopathia</b>	edobronchialis pseudotumor
a fenti tumorokkal összefüggően	Hyperdinamikus
lymphoma	tracheomalacia
	bronchomalacia
	<b>Membranosus szűkületek</b>
	Idiopathiás progresszív subglottikusstenosis
	Tbc
	Sarcoidózis
	<b>Egyéb formák:</b>
	struma
	nyákdugó
	hangszalagbénulás
	légúti hematoma
	légúti égés
	epiglottitis
	véralvadék
	amyloid

**Malignus légúti obstrukció endobronchialis kezelési lehetőségei:**

Az újonnan diagnosztizált tüdőtumorkok többsége előrehaladott stádiumban kerül felfedezésre. A betegek jelentős részénél a centralis légutak érintettsége alakul ki a betegség lefolyása során vagy endobronchialis tumor, vagy külső kompresszió vagy mindkettő által.

Az endobronchialis intervenciók terápiaiak a tünetek és az életminőség javulásához vezetnek. [186]

Akut életveszélyt jelentő légúti szűkület vagy masszív haemoptoe esetén elsődlegesen rigid bronchoszkópia alkalmazása javasolt, megfelelő sebészi háttér biztosítása mellett. Potencialisan reszekabilis daganat esetén stent alkalmazása csak kivételes, átmeneti indikációval javasolt.

Kezelési lehetőségek:

1. mechanikus tumoreltávolítás,
2. electrocauter,
3. argonplazma-koaguláció,
4. lézer resectio (endobronchialis hazai alkalmazása visszaszorult, a munkacsoport ajánlást nem tesz),
5. cryoterápia,
6. brachyterápia,
7. photodynamiás kezelés (PDT) a hazai gyakorlatban nem terjedt el, ajánlás nem adható,
8. stent implantáció,
9. ballonos bronchoplastica (dominálón benignus indikációval, de stent előkészítésére malignus indikációban is alkalmazható).

#### Ajánlás124

**Az intervenció bronchológia alapszabályainak megfelelően légúti obstrukció esetén az alábbiak elvégzése javasolt:**

- **Identifikálni a légúti szűkület típusát (kvalitatív osztályozás);**
  - **Intrinsic;**
  - **Extrinsic;**
  - **Kevert;**
  - **Fix vagy dinamikus;**
  - **Benignus vagy malignus,**
- valamint felmérni az elhelyezkedését, hosszát, a szűkület súlyosságát (kvalitatív osztályozás);**
- **Az intraluminalis (endoluminalis tumor, membran, granuláció) komponens kezelése (desobstrució: mechanikus, laser, electrocauter, cryo, APC);**
  - **Muralis komponens kezelése (tágítás, brachyterápia, stent, kemoterápia, sugárkezelés). (C) [187–189]**

#### Merev bronchoszkópia, mechanikus tumorresectio

##### Definíció

Invazív vizsgálómódszer a hangszalagok, a légcső és a bronchusrendszer áttekintésére merev bronchoszkóp transoralis vagy transtracheostomiás bevezetésével. A tüdőbetegségek diagnosztikájában és terápiájában egyaránt használatos. Elvégezhető bronchoscópos rendelőben, műtőben, kivételesen intenzív osztályon a megfelelő anaesthesia háttér biztosítása mellett. Gyakran kombinálják flexibilis bronchoszkóp használatával a distalis légutak jobb áttekinthetősége, valamint szívás jobb kivitelezhetősége miatt.

**Felszerelés:** 1. klasszikus lélegeztetésre alkalmas merev bronchoszkóp: nyitott végű cső, proximális végen számos csatlakozási ponttal (fénykábel, optika, műszerek bevezetése, lélegeztetés), 2. tracheoszkóp, 3. distalis légutak vizsgálatára alkalmas merev bronchoscóp (oldalnyílások mindkét tüdő lélegeztetésére) 4. különböző fokú optikák, optikás és optika nélküli excízorok, kauteres merev szívó, merev tűk, tamponálás eszközei.

##### Személyzet

Gyakorlott vizsgáló a vizsgálat elvégzésére, valamint egy anaesthesiológus, legalább két bronchológiai vizsgálatokban jártas asszisztens. A vizsgálatban részt vevő egészségügyi személyzetnek teljes mértékben ismernie kell a tervezett beavatkozást.

##### Anesztézia és monitorozás

Általában általános anesztéziában történik, relaxációval vagy relaxáció nélkül. Biztosítani kell a beteg vizsgálat körüli komplex monitorozását, valamint a vizsgálat végzésének helyétől függően valamennyi, a biztonságos anaesthesiához szükséges egyéb feltételt. [192]

##### Technika

Fekvő testhelyzetben, alátámasztott nyakkal végezzük. Mozgatható fejtámla szükséges a megfelelő nyakpozíció beállításához. Intubáláskor az epiglottis megemelése után a hangszalagok vizsgálata történik, majd 90 fokos elfordítás után áthaladunk a hangrésen. Vizsgálat közben gézlapot használva az ujjainkkal, vagy műanyag

fogvédővel védjük a felső fogsort. A tracheában visszafordítjuk a bronchoszkópot. Biztosítjuk a lélegeztetést a bronhoszkóp erre a célra szolgáló nyílásán, jet lélegeztető, ballon vagy egyéb módszerrel. A főhörgők vizsgálatához a beteg fejét elfordítjuk a kontralaterális váll irányába. A trachea és a főhörgők vizsgálata után 30 és 90 fokos optikával a lebenyhörgők is betekintheők szükség esetén. Ezt követően végezhetjük a tervezett beavatkozást (stent, LASER, idegentest-eltávolítás, elektrokauter, tágitás, merev túáspiratio stb). Mechanikus tumorresectio a bronchoszkóp élével is végezhető súlyosan kompromittált légút esetén (coring out), amennyiben azonnali légútbiztosítás szükséges. A merev bronchoszkóp átmérőjének növelésével fokozatos légút tágitás végezhető. Nagyméretű, akár elektrocauterizációra is alkalmas optikás, illetve optika nélküli excízorok, szívók vezethetők le jelentősen lecsökkentve a tumorresectio idejét. [193, 194]

#### **Ajánlás125**

**Merev bronchoszkópia végzése az alábbi indikációkban javasolt, amennyiben a személyi és tárgyi feltételek rendelkezésre állnak (D) [195]:**

**Nagyobb vérzés, idegentest-eltávolítás, tágitás, légutat obstruáló folyamat megoldása, LASER-kezelés, elektrokauter, cryoterápia, cryobiopszia, EBUS használata, stentbehelyezés. A felsorolt eljárások egy része fiberoszkóppal is elvégezhető, de merev bronchoszkópos háttér szükséges.**

#### **Kontraindikációk**

Instabil nyakcsigolya, súlyos maxillofaciális trauma vagy deformitás, intubációs képtelenség, ismert coagulopathia, aorta aneurysma, extrém légzési elégtelenség.

#### **Endobronchialis elektrokauter**

##### Bevezetés

A légutak malignus vagy benignus folyamat következtében kialakult komplett, illetve partialis elzáródása visszatérő pneumóniát, légzési elégtelenséget, illetve halált okozhat. Az esetek többségében kuratív resectio nem lehetséges, a terápiás beavatkozások palliatív célúak. Számos endoszkópos desobstruációs lehetőség van: mechanikus tumoreltávolítás, elektrokauter, lézer, cryosebészet, légúti stentek, brachyterápia, ballon dilatáció.

Ezen lehetőségek közül azonban csak a lézer, illetve elektrokauter alkalmas együlésben légzési distresszt okozó tumorok resectiójára és vérzéscsillapításra. [193, 196, 197, 198]

Megjegyzés: az electrocauter széles eszköztárával minden beavatkozás elvégezhető. [199]

**Alapelv:** nagyfrekvenciás elektromos áram alkalmazása különböző elektródakon keresztül, mely a szövetekben hőt generál. Az applikációs időtől, az elektróda méretétől és az alkalmazott energiától függően a szövetekben vaporizáció, koaguláció vagy fulguráció (carbonizáció) jön létre. [200]

#### **Ajánlás126**

**Endobronchialis electrocauter az alábbi esetekben javasolt (D): exophytikus endobronchialis malignus vagy benignus tumorok resectiója, iatrogen, illetve postinfekciós heges szűkületek kezelése, látható vérzésforrás ellátása, granulációs szövet resectiója, korai stádiumú tüdőrák kezelése (súlyos dysplasia, microinvazív carcinoma). [201, 202]**

**Kontraindikáció: a légutak külső kompressziója, elektromos interferenciára érzékeny pacemaker, ICD.**

**Relatív kontraindikáció:** fém közelsége a terápiás elektródhoz (pl. öntáguló fémstent).

**Monitorizálás:** pulzusoximetria, EKG, vérnyomás, általános anesztézia során az anesztéziának megfelelően.

**Eszköz:** szigetelt, földelt flexibilis bronchoszkóp, különböző unipolaris elektrokauter katéterek (kés, tompa végű elektród, hurok, excízor), merev kauter szívó, excízor, nagyfrekvenciás generátor, neutrális lap az áramkör zárására. Megjegyzés: kiterjedt, vérző tumorok esetén merev bronchoszkópia javasolt.

**Anesztézia:** helyi érzéstelenítés + éber szedáció flexibilis bronchoszkópia során, általános anesztézia merev bronchoszkóp használatakor,  $FiO_2 < 40\%$  javasolt a légúti égés megelőzésére.

**Komplikációk:** légúti perforáció, ptx, porcsérülés, malacia, másodlagos stenosis, légúti égés, vérzés, aspirációs pneumonia, áramütés (beteg, vizsgáló), elektromos égés, kamrafibrilláció, pacemaker, ICD malfunkció.

**Benignus légúti szűkületek ballonos tágitása (bronchoplasztika)**

### Bevezetés

Számos betegség okozhat benignus centralis légúti obstrukciót (trachea, főhörgő). A flexibilis bronchoszkópos ballondilatáció egyszerű, minimalinvaszív módszer önmagában, vagy más terápiás beavatkozással kombinálva ezen légúti szűkületek feltágítására, a megfelelő légúti kaliber helyreállítására [193].

### Ajánlás127

#### **A szűkület ballonos tágításra való alkalmasságának megítélésére CT és bronchoszkópia javasolt. (C) [204]**

Ballonos tágításra a benignus, fibrotikus szűkületek a legalkalmasabbak (postintubációs tracheostenosis, heges anasztomózis szűkület) ellentétben a tracheobronchomalacia, gyulladás, calcifikáció vagy carcinoma következtében kialakult szűkületekkel.

Azon szűkületek, melyeket a nyálkahártya törékenysége, kifekélyesedése kísér, kevésbé alkalmasak ballonos tágításra a ruptura veszélye miatt. Vascularis elváltozások szintén kerülendők az erek repedése miatt.

A hosszúságban elvileg nincs korlát: hosszú szakaszok is feltágíthatóak fokozatosan [203, 204, 205].

### Ajánlás128

**Ballonos bronchoplasztika az alábbi esetekben nem javasolt: a flexibilis bronchoszkópia kontraindikációi, mely magában foglalja, hogy az anticoaguláns, thrombocytáaggregáció-gátló kezelés nem függeszthető fel (relatív, egyedi mérlegelés alapján elvégezhető, pl. myocardialis infarctust, DES implantációt követő postintubációs tracheostenózis), ha a szűkület mögötti terület nem vizualizálható, illetve a vezetődrót nem vezethető át a szűkületen. (C) [206, 207]**

### Ajánlás129

**Ballonos bronchoplasztikához az alábbi szedáció, anesztézia javasolt: a beavatkozás elvégezhető éber szedációban, de a tracheában elhelyezkedő szűkületek tágítása, esetleg komplex kezelése általános anesztéziát igényel, valamint laryngealis maszk, endotrachealis tubus, vagy merev bronchoszkóp használatát. (C) [208, 209]**

**Eszközök:** különböző hosszúságú és átmérőjű ballonkatéterek, vezetődrót, a ballon felfújására szolgáló, nyomásmérővel ellátott pisztoly, képerősítő, a beteg monitorizálásának eszközei, az anesztézia eszközei, gyógyszerei.

**Módszer:** a megfelelő méretű (hossz, átmérő) ballon kiválasztását követően vezetődrót kerül behelyezésre a szűkületen keresztül, majd a ballonkatéter a vezetődrót segítségével. A pozíció képerősítő alatt ellenőrizendő (mellkasfalán alkalmazott markerek alkalmazásával). Bronchoscópos kontroll mellett a ballon fokozatosan fújandó fel nyomásmérővel ellátott pisztollyal. A kezdeti felfújási idő általában rövid (30 másodperc – 2 perc). A ballon leengedését követően az eredményt bronchoscóppal azonnal ellenőrizzük, szükség esetén ismételjük, vagy más méretű ballont alkalmazunk. A felfújási idő és nyomás: 3–9 atm. nyomás, és 2–3 perc felfújási idő javasolt a szűkülettől függően.

Igen feszes, körkörös heges stenosis tágítása előtt radialis irányú electrocauteris vagy lézeres bemetszés javasolt (1–2 bemetszés kerékküllő alakzatban).

**Komplikációk:** mellkasi fájdalom, bronchospasmus, atelectázia, a légút lacerációja, ruptúrája, vérzés, ptx, pneumomediastinum, mediastinitis, a tágítóballon ruptúrája.

### Ajánlás130

**Ballonos bronchoplasztikát, tágítást követően 2 héttel kontroll fizikális vizsgálat, légzésfunkció, szükség esetén bronchoszkópia ajánlott. (C) [208, 209]**

## Bronchoszkópos argonplazma-koaguláció (APC)

### Bevezetés

Az argonplazma-koaguláció (APC) elektrosebészeti nonkontakt hőablációs technika, mely argongázt használ hő generálásra, és ennek hatására szöveti destructió, hemostasis következik be.

**Alapelv:** argongáz áramlik a katéteren keresztül, majd nagyfeszültségű elektromos áram megy át rajta. Amikor az elektromos áram érintkezik az argongázzal, az ionizálódik, és monopoláris elektromos áramként a legközelebbi célterület felé záródik az áramkör hőenergiát generálva 2–3 mm-es mélységben. A kialakult hő denaturálja a fehérjéket, elpárologtatja az intra- és extracellularis vizet, szöveti destructiót és koagulációt létrehozva. Ennek

megfelelően az APC különösen alkalmas felszínes, lapos, vascularizált elváltozások, illetve vérzés kezelésére. Az argonplazma mind linearisan, mind tangenciálisan koagulál, így alkalmas az oldalfalon, oszlásokban lévő elváltozások kezelésére is.

Az argongáz nem gyúlékony, olcsó az újratöltése [210].

#### Ajánlás131

**Argonplazma-koaguláció endobronchialis alkalmazása az alábbi esetben lehet indokolt (D), azonnali szöveti destructiót igénylő benignus vagy malignus centralis légúti obstrukció. Ideális APC-re a rövid, lapos, intraluminalis obstrukciót vagy vérzést okozó, bifurcatióban vagy ahhoz közel elhelyezkedő elváltozás. Az eredmény akkor a legjobb, ha az elváltozás mögötti terület belátható, és a distalis tüdőterület működőképes (mellkas-CT-n a tüdőterület perfundált). Multimodális kezelés részeként is alkalmazható (mechanikus resectio, cryoablatio, APC, stent).**

Az APC hatékonyabb vérzéscsillapításra, mint a lézer, vagy az elektrokauter, de kevésbé alkalmas tumorresectióra.

APC alkalmas microinvazív, radiológiailag okkult tüdőrák kezelésére.

**Kontraindikáció:** külső légúti kompresszió (intraluminalis komponens kezelhető), magas FiO<sub>2</sub>-igény a légúti égés veszélye miatt (FiO<sub>2</sub> < 40% javasolt), szilikonstent a kezelési terület közelében (relatív kontraindikáció, a szilikon megolvadhat, meggyulladhat), beültetett elektromos eszköz. [211–213]

#### Ajánlás 132

**APC használatakor az alábbi technika és eszközök alkalmazása javasolt (D):**

A beavatkozás végezhető flexibilis, illetve merev bronchoszkópon keresztül éber sedációval vagy általános anesztéziában. Nagy kiterjedésű tumor, illetve multimodális kezelés részeként merev bronchoszkóppal, vagy endotrachealis tubussal biztosított légút javasolt a bronchoszóp gyakori kihúzása, illetve újra bevezetése miatt.

Az APC katéter néhány centiméterrel túl kell érje a bronchoszóp végét (> 2 cm), hogy az ne károsodjon.

A katéter túl kell érjen néhány centiméterrel az endotrachealis tubuson vagy szilikonstenten, hogy az ne sérüljön vagy gyulladjon meg.

A katéter végét 1 cm-en belül kell az elváltozáshoz közelíteni, de ne érjen hozzá (noncontact mód), mert a ráégő szövet elzárja a gáz áramlását, és inefektívvé válik a resectio.

Állítható paraméterek: energia (80 Watt-ig), applikációs idő (1–5 sec), gázáramlás (0,3–2 l/min), mely függ a kezelendő terület vascularizáltságától, nagyságától, elhelyezkedésétől. A maximális értékek fokozatosan érendők el [214, 215].

#### Komplikációk

Bronchoszkópiával és sedációval összefüggő.

APC-vel összefüggő: légúti tűz, égés, légúti perforáció, gázembólia, stent, endotrachealis tubus megolvadása, súlyos vérzés, áramütés, az eszköz meggyulladása, halál. [216]

**Cryoterápia** (cryoablatio, cryoextractio, cryobiopszia)

Számos bronchoszkópos cryosebészeti (diagnosztikus és terápiás) technika áll rendelkezésre, mely extrém alacsony hőmérsékletet alkalmaz szövetelhalás (cryoablatio), adhézió (cryoadhesio) vagy biopszia (cryobiopszia) elérésére.

A módszer úgynevezett cryogen anyagot használ (leggyakrabban N<sub>2</sub>O-dinitrogén-oxid), amelyet szobahőmérsékleten, folyékon állapotban, nagy nyomáson tárolnak. A gáz az úgynevezett cryoprobe végén kitágul, és hőt von el (Joule–Thomson-effektus), lehűtve annak fémvégét –89 °C-ra.

#### Eszközök

Merev vagy flexibilis cryoprobe, merev bronchoszóp, flexibilis bronchoszóp, cryogengáz, vezérlőkonzol, anesztézia, illetve sedáció eszközei.

#### Ajánlás133

**Endoszkópos cryoterápia az alábbi esetekben javasolt (C) [193, 217, 218, 219]:**

Vérköpés ellátása látható elváltozás esetén.

Inoperabilis microinvazív carcinoma.

Centralis légúti obstrukciót okozó malignus (primer tüdő vagy metasztatikus endobronchialis tumorok), illetve benignus elváltozások (granulációs szövet, endobronchialis lipoma, hamartoma, hemangioma, véralvadék, mycetoma, nyákdugó, endobronchialis tbc) ablatiója.

Hagyományos formája, hogy az endobronchialis elváltozást ismétlődő fagyasztás-felolvadás ciklusokkal szisztematikusan megkezeljük, így hozva létre szövetelhalást. A hatás késleltetett, azonnali desobliterációra nem alkalmas. A beavatkozást követően ismételt bronchoszkópiákra van szükség a szövettörmelék eltávolítására.

A cryotherapia újabb formája az úgynevezett cryoextractió, amikor a módszer cryoadhezív tulajdonságát kihasználva jelentős méretű tumordarabokat távolítunk el. Ebben az esetben a vérzés kockázata nagyobb. Azonnali desobliterációra alkalmas [220, 221, 222, 223].

A cryoextractio, ablatio más endoscópos módszerrel kombinálható (APC, stent, elektrocauter).

Idegentest-eltávolítás (szerves anyagok, pl. véralvadék, nyákdugó, ételmaradék) [224].

**Cryobiopszia:** előnye a hagyományos biopsziával szemben, hogy jelentősen nagyobb minták nyerhetők, melyek mentesek az excízió okozta műtermékektől. Alkalmas módszer látható elváltozások, illetve perifériás tumorok, lokalizált beszűrődések, valamint interstitialis tüdőbetegségek esetén tüdőparenchyma biopsziájára [225, 226, 227, 228].

**Kontraindikáció:** a bronchoszkópia, anesztézia, sedáció kontraindikációi, a légutak külső kompressziója.

**Komplikációk:** vérzés, légcső, hörgőfal ulcerációja, perforációja, légúti oedema, nyákdugó-képződés, bronchospasmus, ritmuszavar, halál, parenchyma biopszia esetén pneumothorax, masszív vérzés.

**A vizsgálat elvégzésének feltétele:** bronchoszkópiában jártas vizsgáló. Transbronchialis cryobiopszia, centralis légúti obstructio palliációja esetén merev bronchoszkópiában való jártasság, bronchusblokkerek használata.

**Utánkövetés:** cryobalatio esetén kontroll bronchoszkópia 8–10 nap múlva, szükség esetén az elhalt szövetek eltávolítása, vagy ismételt beavatkozás.

Endobronchialis brachyterápia

**Bevezetés:** a brachyterápia radioaktív forrás tumorba vagy ahhoz közel történő elhelyezését jelenti annak érdekében, hogy a daganathoz közel nagy sugárdózis kerüljön leadásra.

Az endobronchialis brachyterápia lokálisan kiterjedt, a légutakat érintő nem kissejtes tüdőrák palliatív ellátására szolgál elsősorban, de benignus elváltozások kezelésére is alkalmas: postintubációs granulációs szövet, amyloidózis. A sugárforrást (Iridium 192) flexibilis bronchoszcóppal juttatjuk a célterületre. Késleltetett hatása van (2–3 hét), így azonnali lumenfelszabadításra nem alkalmas [229, 193].

**Technika:** flexibilis bronchoszcópia transnasalisan, majd a célterületre polyetilén katétert vezetünk, a bronchoszcópot lehúzzuk a katéterről, majd a katéterbe rtg.-árnyékot adó markert helyezünk, a pozíciót képerősítővel, CT-vel kontrolláljuk. Ezt követően a célterületnek megfelelően kerül kiszámításra a leadandó sugárdózis (Iridium 192, HDR: high dose rate > 10–12 Gy/h, 3–10 Gy/alkalom).

A sugárterápia megfelelően izolált helyen afterloading technikával történik: a marker eltávolítását követően kerül betöltésre a sugárforrás automatizált készülékből.

Alkalmazható multimodális kezelés részeként (tumorresectio, stentimplantáció, majd HDR brachyterápia).

A beavatkozás többször ismételhető.

#### Ajánlás134

**Brachyterápia az alábbi indikációk esetén végezhető: centralis légúti obstructiót okozó endobronchialis primer tüdő vagy metasztatikus tumorok. Korai tüdőrák egyes eseteiben kuratív céllal. Benignus postintubációs granulációs szövet, tracheobronchialis amyloidózis kezelése. (C) [230]**

**Elvégzésének feltétele:**

- Látható daganat bronchoszkópia során;
- Intrabronchialis, extrabronchialis, submucosus tumor;
- Kellő lumen a katéter átvezetésére;
- A beteg életkilátása > 3 hónap. [231]

**Kontraindikációk:** fistula jelenléte, nagyfokú légúti obstructió (a kialakuló oedema komplett elzáródást okozhat, így javasolt egyéb módszer a lumen felszabadítására), moribund beteg. Relatív kontraindikációk: nagyér közelsége, nagyobb arteria tumoros beszűrődése, a hörgőfal kiterjedt destructiója, mediastinalis invázió.

**Szövődmények:** (5–40%)

**Korai:** vérköpés, katéter malpozíciója, bronchoszcópiával összefüggő.

**Késői:** irradiációs bronchitis, légúti stenosis, masszív vérköpés, fistulaképződés, tracheobronchialis ulceráció.

**Személyzet:** a technikában jártas bronchológus, radioterapeuta, sugárfizikus, asszisztensek.

### Légúti stentek

A légúti stentek vagy más néven tracheobronchialis protézisek cső alakú üreges eszközök a légutak átjárhatóságának biztosítására, vagy a tracheobronchialis fal kítámasztására szűkület, malacia esetén, vagy a fistula nyílásának lefedésére. Szilikon, öntáguló fémstentek (fedetlen, részlegesen és teljesen fedett) hibrid, 3D nyomtatott, önfelszívódó stentek állnak rendelkezésre [193, 232, 233, 234, 235, 236].

### Ajánlás135

**Légúti stent behelyezése előtt az alábbi kérdések megválaszolása és dokumentálása javasolt (C)** [fejlesztőcsoport álláspontja]:

- Valóban szükség van stent behelyezésére?
- A beteg állapota fog-e javulni a stenttől?
- Befolyásolja-e vagy lehetetlenné teszi az esetleg szóba jövő későbbi műtéti beavatkozást a behelyezett stent?
- Az adott anatómiai helyzetben biztonságos a stent behelyezése?
- Megvan-e a megfelelő gyakorlat, eszköz, személyzet a stent behelyezéséhez?
- Milyen típusú a szűkület, illetve fistula? Milyen stent lenne a megfelelő?
- Milyen hosszúságú és átmérőjű kell?
- Rendelkezésre áll-e az optimális stent?

### Eszköz:

Különböző formájú (Y, J, egyenes), típusú (szilikon, fém, hibrid, önfelszívódó, gyógyszerkibocsátó, 3D nyomtatott) és méretű stentek érhetőek el. Javasolt több típusú és méretű stent készleten tartása, hogy az optimális stent legyen elérhető az adott helyzetben.

A berakáshoz a különböző típusú stentekhez más és más berakóeszköz tartozik. Mindegyik speciális gyakorlatot igényel. Az esetek többségében merev bronchoszkópia szükséges. Öntáguló fémstent flexibilis bronchoszkóppal is behelyezhető, de merev bronchoszkópia ebben a stenttípusban is előnyösebb. Szükség lehet képerősítőre öntáguló fémstent behelyezésekor [236, 237, 238].

### Technika:

Bronchoszkópia során a szűkület típusának, hosszának, átmérőjének felmérése. Mellkas-CT a szűkület környékének feltérképezésére, az art. pulmonalis átjárhatóságának megítélésére (viabilis tüdőterület a szűkület mögött). A stent behelyezése előtt egyéb bronchoskopos technikával (pl. ballondilatáció, endobronchialis tumor resectiója) a légút részleges helyreállítása szükséges [239].

### Ajánlás136

**Légúti stent behelyezése az alábbi esetekben javasolt (C)** [235]: **benignus vagy malignus centralis légúti obstrukció (endobronchialis, külső kompresszió, kevert) benignus vagy malignus tracheo- vagy bronchooesophagealis fistula, tracheo- és tracheobronchomalacia, anastomózis elégtelenség sleeve resectiót vagy tüdő, szív-tüdő transzplantációt követően.**

### Ajánlás137

**Légúti stent behelyezése az alábbi esetekben NEM javasolt (D): moribund állapot, nem életképes tüdő a szűkület mögött, merev, flexibilis bronhoszkópia, általános anesztézia kontraindikációi. Öntáguló fémstent behelyezése benignus indikációban (a benövő granulációs szövet fatalis obstrukciót okozhat, a stent eltávolítása lehetetlenné válhat). Benignus szűkületek esetén kivételt képez az egyéb módszerek kimerülése (műtét, szilikonstent).** [241]

### Komplikációk

Bronchoszkópiával összefüggő.

Stenttel összefüggő: a stent migrációja, granulációs szövet, illetve tumor benövése, következményes stent obstrukció, csökkent mucociliaris clearance, nyákdugóképződés, a stent törése (fémstent), visszatérő infekciók, légút vagy nagyér perforációja, fistula kialakulása. [238]

**Utánkövetés:** rendszeres utánkövetés javasolt (klinikum, képalkotók). Új keletű, romló légúti tünetek esetén azonnali, egyébként regularis bronchoskopos kontroll javasolt.

**Stent eltávolítása, cseréje:** a súlyos komplikációkat okozó stent eltávolítandó, illetve cserélendő. Egyes esetekben a stent végleg eltávolítható (malignus tumor kemoradioterápiát követően remisszióba kerül, postintubációs stenosis, anastomozis szűkület gyógyul). [243]

**Ajánlás138**

**Légúti stent behelyezését annak használatában jártas személy végezheti. A leggyakoribb komplikációk ellátásában, a stent eltávolításában való jártasság nélkülözhetetlen. (D)** [a fejlesztőcsoport saját véleménye]

A különböző technikák összehasonlítása, indikációja:

**14. táblázat:** Az argonplazma-koaguláció, electrocauter, cryoterápia összehasonlítása [193]

	Argonplazma-koaguláció	Electrocauter	Cryoterápia
azonnali hatás	igen	igen	nem
vérzés kontrollja	igen	igen	igen
légúti tűz indukálása	igen	igen	nem
nyákdugó-eltávolítás	nem	nem	igen
idegentest-eltávolítás	nem	nem	igen
a hörgőfalra gyakorolt hatás	hegesedés	heg, szűkület	nincs

**15. táblázat:** Az endoscópos kezelések indikációi a három alaptípusú endobronchialis szűkület esetén [193]

Beavatkozás típusa	Endoluminalis elváltozás	Külső kompresszió	Kevert típus
lézer	+	-	+
electrocauter	+	-	+
cryoterápia	+	-	+
brachyterápia	+	-	+
stentek	-	+	+
APC	+	-	+

**c. Postintubációs tracheostenózis ellátása**

Nem malignus subglottikus és/vagy trachea szűkületnek számos kiváltó oka lehet. *Trauma:* belső, külső, inhalációs; *gyulladás vagy szisztémás betegség:* vasculitis, rheumatoid arthritis, polichondritis recidivans, SLE, sarcoidózis, IBD, IgG4-gyel összefüggő betegségek; *infekció:* tbc, gomba, vírus, baktérium; *pseudomembran, benignus tumorok, idiopathiás, congenitalis, külső kompresszió.*

Leggyakoribb a belső trauma okozta postintubációs, illetve posttracheostomiás subglottikus és tracheostenózis.

Fontos szabály, hogy aktív életvitelű betegnél nehézlégzés akkor alakul ki, amennyiben a szűkület eléri az 50%-os szintet. Hallható hangos stridor általában 4–6 mm-es szűkületnél észlelhető.

**Ajánlás139**

**Postintubációs légúti szűkület gyanúja esetén az alábbi vizsgálatok elvégzése javasolt: mellkas-rtg., nyaki CT, légzésfunkciós vizsgálat, fül-orr-gégészeti vizsgálat, bronchoszkópia. (C)** [a fejlesztőcsoport álláspontja]

**Ajánlás140**

**A terápia meghatározása multidiszciplináris megközelítést igényel (fül-orr-gégész, bronchológus, mellkassebész, aneszteziológus). Bronchoszkópia során, amennyiben a vizsgálóhelyen a kritikus szűkület (80–90%-os) azonnali ellátására nincs lehetőség, az eszköz szűkületen keresztüli átvezetése nem javasolt. (C)** [fejlesztőcsoport álláspontja]

**Ajánlás141**

**Sürgős, életet veszélyeztető állapot esetén, amennyiben merev bronchoszkópia nem áll rendelkezésre, és a szűkület tracheostomával áthidalható, sürgősségi tracheotomia javasolt. (D)** [a fejlesztőcsoport álláspontja]

**Ajánlás142**

**A szűkület súlyosságának jellemzésére a Cotton–Myer: grade I: szűkület < 50%, grade II: szűkület 51–70%, grade III: > 70%, grade IV: lumen nem azonosítható, és/vagy a Freitag-klasszifikáció javasolt (16. táblázat). (D)**  
[244, 245, 246]

**16. táblázat:** Freitag-klasszifikáció [247]

Szűkület típusa	Elhelyezkedés	Grade	Átmeneti zóna
– strukturális: exophytikus/ intraluminalis, extrinsic dystorzió, heges striktúra	– trachea felső, kp. alsó harmad  – jobb vagy bal főhörgő	0: nincs szűkület 1: 25%-os szűkület 2: 50% 3: 75% 4: 90% 5: teljes elzáródás	– membranózus  – homokóra
– dinamikus: károsodott porc, malacia vagy lebegő membrán			

A szűkület típusa, elhelyezkedése, hossza, súlyossága, komplexitása, ethiológiája, a beteg preferenciája, kooperációja, társbetegségei határozzák meg a további ellátást.

**Ajánlás143**

**Endoszkópos módszer választandó először az alábbi esetben (electrocauteris/lézer bemetszést követő mechanikus tágítás ballonnal vagy növekvő átmérőjű merev bronchoszkóppal): a szűkület hossza < 1 cm, a gyűrűporc nem érintett, malacia nem észlelhető.**

**Sikerráta > 60%. (C)** [248, 249, 250]

**Ajánlás144**

**Műtéti resectio az alábbi esetben megfontolandó: komplex szűkület: a szűkület hossza > 1 cm, a teljes trachea fala érintett, a gyűrűporc érintett, többszöri tágításra volt szükség.**

**Ilyen esetben az endoszkópos kezelést követő restenózis hajlam > 80%. (C)** [248, 249, 250]

**Ajánlás145**

**Postintubációs, illetve posttracheostomiás szűkület esetén öntáguló fémstent behelyezése nem javasolt a magasabb komplikációs ráta miatt, kivéve, ha egyéb módszerrel a szűkület nem hidalható át. Ebben az esetben kizárólag teljesen fedett öntáguló fémstent alkalmazható. Amennyiben stent behelyezése indokolt, szilikonstent alkalmazása javasolt. A szilikonstent méretre vágható, könnyen eltávolítható, cserélhető. A behelyezett stent palliatív megoldást jelent, rendszeres bronchoscópos kontrollt igényel 3 havonta. Eltávolítása 16–18 hónap múlva javasolt a légúti remodellinget követően. (C)** [250]

**Az ellátási protokollt az 2. algoritmus tartalmazza.**

**d. Tracheo- és broncho-oesophagealis fistulák kezelése****Definíció**

A légcső, illetve a főhörgők nyelőcsővel történő pathológiás összeköttetését nevezzük tracheo-oesophagealis (TEF), illetve broncho-oesophagealis (BEF) fistulának. A felnőttkori fistulák többsége szerzett: nyelőcső- vagy tüdőtumor a kiváltó ok.

**17. táblázat:** Szerzett tracheo-oesophagealis fistula lehetséges kiváltó okai [251]

<b>Daganatok</b>
Gyakori: nyelőcső, tüdő
Kevésbé gyakori: gége, pajzsmirigy, lymphoma, thymus
<b>Tartós intubáció, tracheostoma</b>
<b>Endoscópos intervenció (pl. endobronchialis lézer vagy cryotherapy)</b>

<b>Infekciók:</b>
tbc
actinomycosis
bakterialis tályog
<b>Gyulladásos betegségek (pl. rheumatoid arthritis)</b>
<b>Trauma (pl. áthatoló nyaki, mellkasi trauma)</b>
<b>Marószér nyelése</b>
<b>Nyelőcsőstent</b>
<b>Műtét</b>
mellkasi laryngectomy, oesophagectomia
szívűtét
mediastinumon végzett műtétek
<b>Sugárterápia</b>
<b>Kemoterápia</b>

**A tracheo-oesophagealis fistulákkal kapcsolatosan az alábbiak javasoltak:**

#### Ajánlás146

**Nyelőcsőfistula lehetősége fel kell merüljön rizikófaktorok megléte, folyadék vagy szilárd táplálék nyelését követően kialakult köhögés, visszatérő purulens bronchitis vagy pneumonia, malnutrició esetén. A diagnózis a klinikai, radiológiai (nyelési rtg., mellkas-CT) és az endoszkópos kép alapján állítható fel, mely igazolja a fistula jelenlétét. (D) [251, 252, 253, 254]**

#### Ajánlás147

**A tracheo-oesophagealis fistula kezelése multidiszciplináris megközelítést igényel (mellkassebész, gastroenterológus, intervenció bronchológus, aneszteziológus). A kezdeti terápiás teendők magukban foglalják a szájon keresztüli táplálás megvonását, a 45 fokban felemelt ágyvéget, antireflux gyógyszerelést (protonpumpagátló), nasogastricus szonda eltávolítását (PEG-en gastrostomán, jejunalis szondán történő parenteralis táplálás javasolt), folyamatos nyálszívást, az aspirációs pneumonia kezelését, a megfelelő oxigenizációt és táplálást, amennyiben lehetséges, extubácót. A kiváltó ok kezelése szintén alapvető. (D) [251, 252, 253, 254, 255, 256, 257]**

#### Ajánlás148

**A nyelőcső proximális, illetve középső harmadán lévő malignus TEF esetén kombinált oesophagus és légúti stent (úgynevezett double stenting) javasolt. Abban az esetben, amennyiben nyelőcsőstent nem helyezhető be (komplett obstrukció, vezetődrót nem vezethető le), a légúti stent önmagában is megfelelő. Mivel a TEF spontán záródása ritka és fokozatos romlás várható, a stent behelyezése palliatív célú. (D) [258, 259]**

#### Ajánlás149

**A nyelőcső distalis szakaszára lokalizálódó légúti szűkülettel nem járó fistula esetén csak nyelőcsőstent behelyezése javasolt. Amennyiben légúti szűkület is fennáll, vagy a nyelőcsőbe helyezett stent nem rekeszti ki a fistulát, dupla stent behelyezése javasolt. (D) [258, 259]**

#### Ajánlás150

**Benignus TEF esetében, amennyiben a beteg funkcionálisan operabilis és a műtét technikailag kivitelezhető, sebési rekonstrukció javasolt kuratív céllal. 5 mm-nél nagyobb benignus fistula esetén, amennyiben műtét nem végezhető vagy átmenetileg szükséges a fistula kirekesztése, a műtétig palliatív célú stent behelyezése javasolt (vagy csak nyelőcső-, vagy csak légúti stent). 5 mm-nél kisebb fistula esetén, amennyiben műtét nem jön szóba, lokális endoszkópos technikák javasoltak (nyelőcső felől clip felhelyezése, fibrin ragasztó, Amplatzer eszköz, hisztoacryl, granuláció indukálása lézerrel vagy APC-vel). Stent behelyezése abban az esetben javasolt, amikor a lokális zárási módszerek sikertelenek. (D) [261, 262, 263, 264, 265, 266, 267]**

**Ajánlás151****Javasolt stenttípusok: (D)**

**Szilikonstentek, Dinamikus Y hibrid stentek, teljesen fedett öntáguló fémstentek (SEMAS – self expandable metallic air waystent, 3D nyomtatott stent, ha elérhető).**

Az öntáguló fémstentek lehetséges előnyei:

- a belső átmérő- falvastagság aránya jobb,
- kiváló tágulékonyság, tapadás a falhoz, így jobban zárják a fistulát,
- alacsonyabb migrációs ráta,
- alacsonyabb nyákdugóképződési arány,
- könnyebb behelyezhetőség (flexibilis bronchoszkóp),
- nagy átmérőjű, légútban is alkalmazható (> 18 mm < 20 mm).

Először a légúti stent behelyezése javasolt, majd ezt követően a nyelőcsőstent. Fordított esetben súlyos légúti szűkület alakulhat ki. [250, 251]

**15. Az eszközök tisztítása, fertőtlenítése, tárolása****Ajánlás152**

**A személyzet, aki a tisztításban és fertőtlenítésben részt vesz, specifikus tréninget végezzen el az infekciókontroll és dekontaminációs műveletek megtanulása érdekében.** [42, 268, 269, 270]

**A bronhoszkópok tisztítása során a bronhoszkóp csatornáinak átmosása, átkefézése enzimatikus és alacsony habzású detergenssekkel fontos első fázisa a tisztításnak.** [42, 268, 269, 270]

**A tisztítás a vizsgálóhely egy külön elhatárolt részén történjen. Az egyszer használatos tartozékoknak helyettesítenie kell a többször használatosakat, amennyiben ez lehetséges.** [42, 268, 269, 270]

**Amikor többször használatos tartozékokat tisztítunk, az a gyártó ajánlásának megfelelően történjen. (D)**

**Manuális fertőtlenítés nem ajánlott.** [42, 268, 269, 270]

**Bronchoszkópok fertőtlenítése automata endoscopos mosogatógéppel történjen, a fertőtlenítési idő a gyártó ajánlásának megfelelően.** [42, 268, 269, 270]

**Bronhoszkópos fertőtlenítőszer a mosogatógép gyártójának megfelelő tisztítószerrel történik, melyek egyben szárítást is végeznek.**

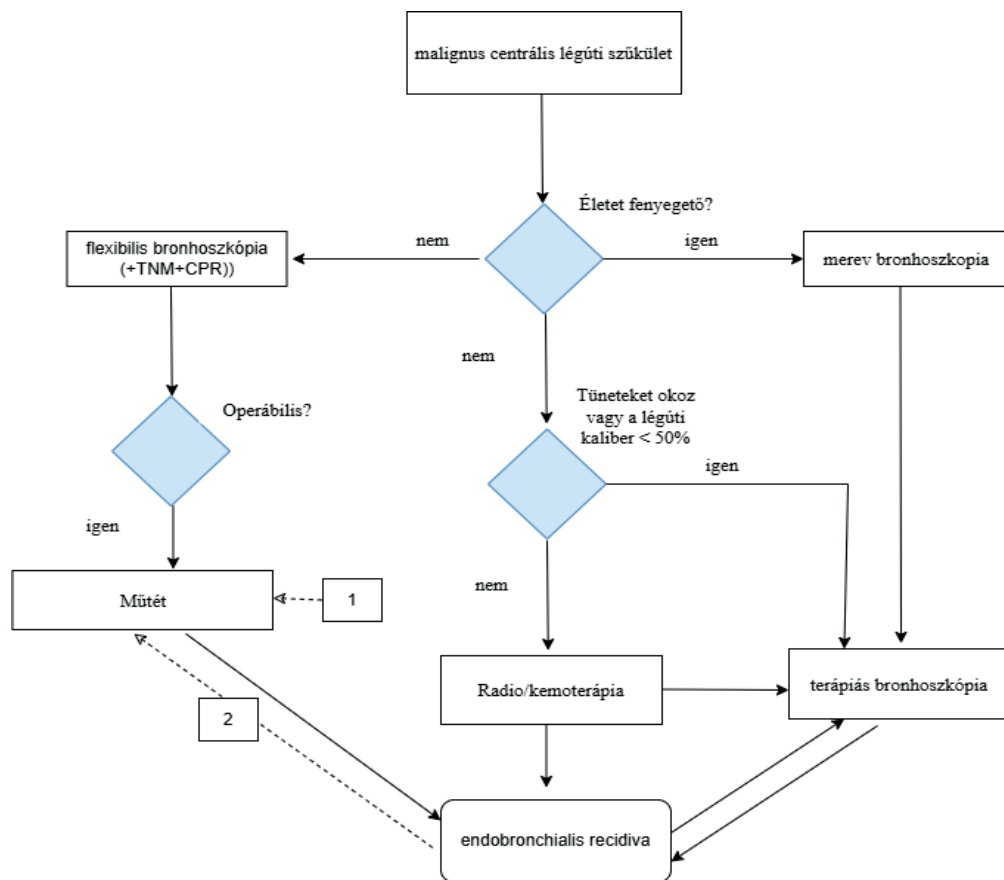
**Amikor szárítóberendezések és külön tárolószobák nem állnak rendelkezésre, a bronchoszkópokat függőleges pozícióban, egymástól kellő távolságban kell tartani, zárt szekrényben.** [42, 268, 269, 270]

**A mosogatógépeket minden nap elején is öntisztító önfertőtlenítésnek kell alávetni. (D)** [42, 268, 269, 270]

A tisztítás és fertőtlenítés részletes leírása a XI. Melléklet fejezet 1.5. Egyéb dokumentumok pontjában található.

### Ellátási folyamat algoritmus (ábrák)

#### 1. algoritmus: A malignus centrális légúti obstrukció kezelési algoritmus [190, 191]



A kétirányú nyilak az endobronchialis tumor kiújulási tendenciáját jelölik, valamint az ismételt multimodális kezelés szükségességét.

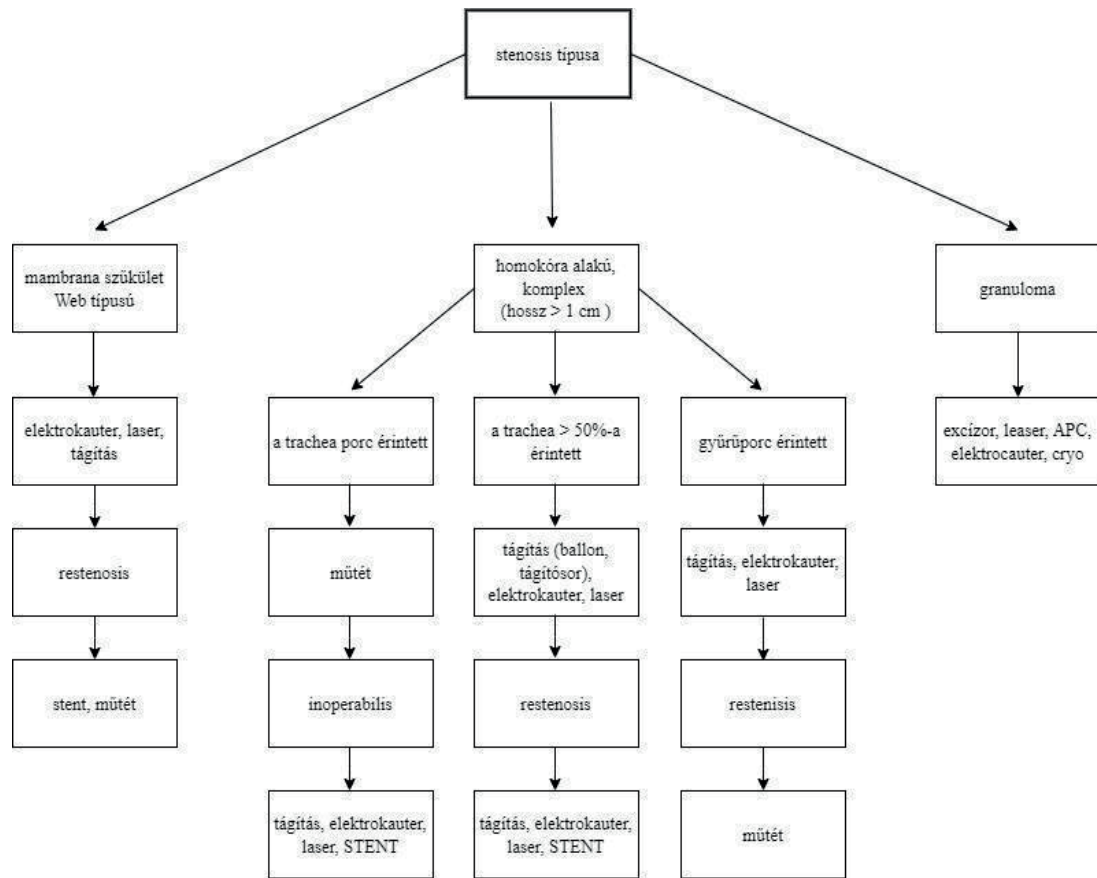
Szaggatott nyilak:

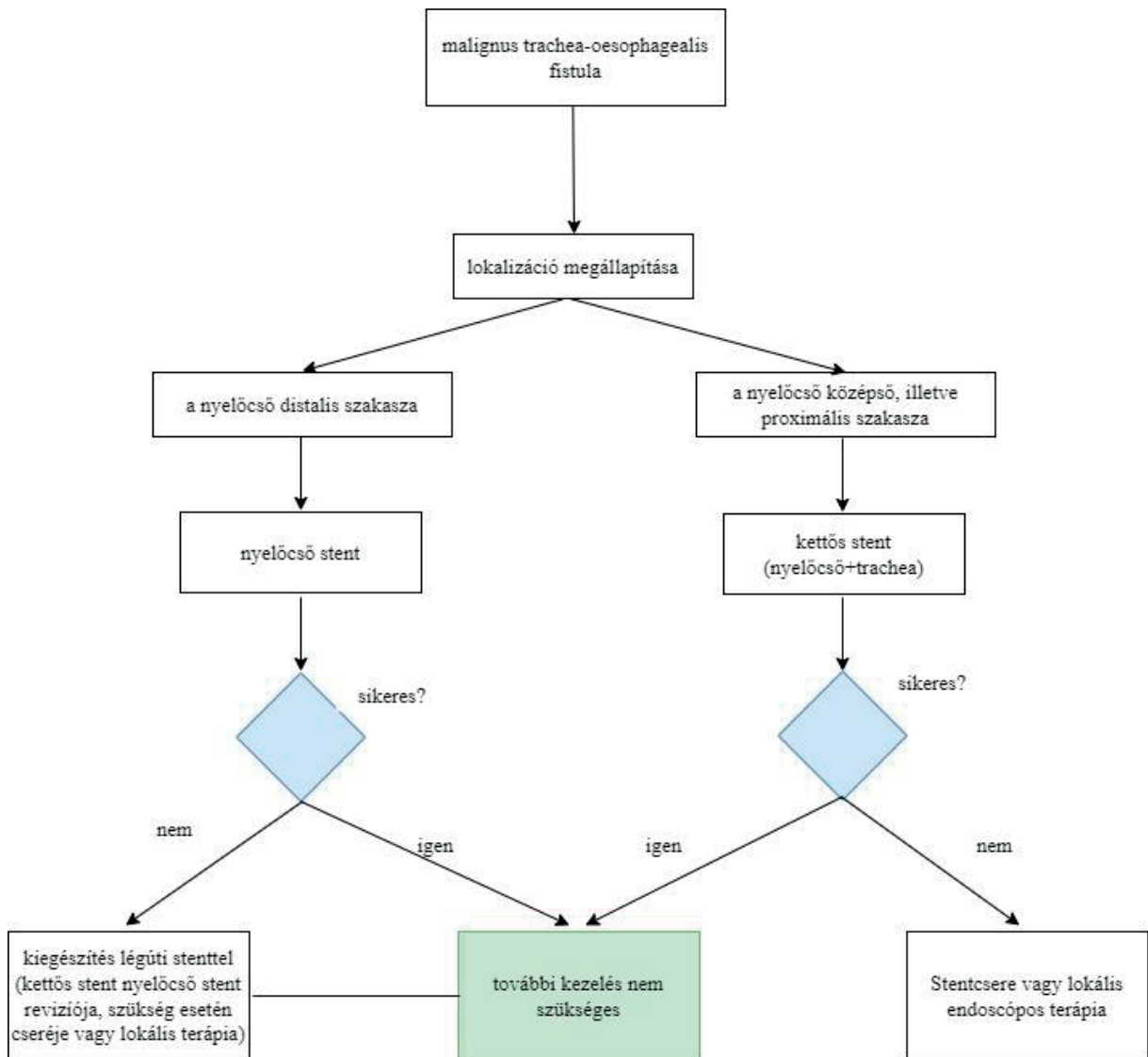
1. Primeren inoperabilis tumorok, melyek operabilissá váltak terápiás bronhoskópiát és neoadjuváns kezelést követően.
2. Operált tüdőrák endobronchialis recidívája centrális légúti obstructióként, mely alapos restaginget követően operabilis

TNM: tumor stádium + szövettan

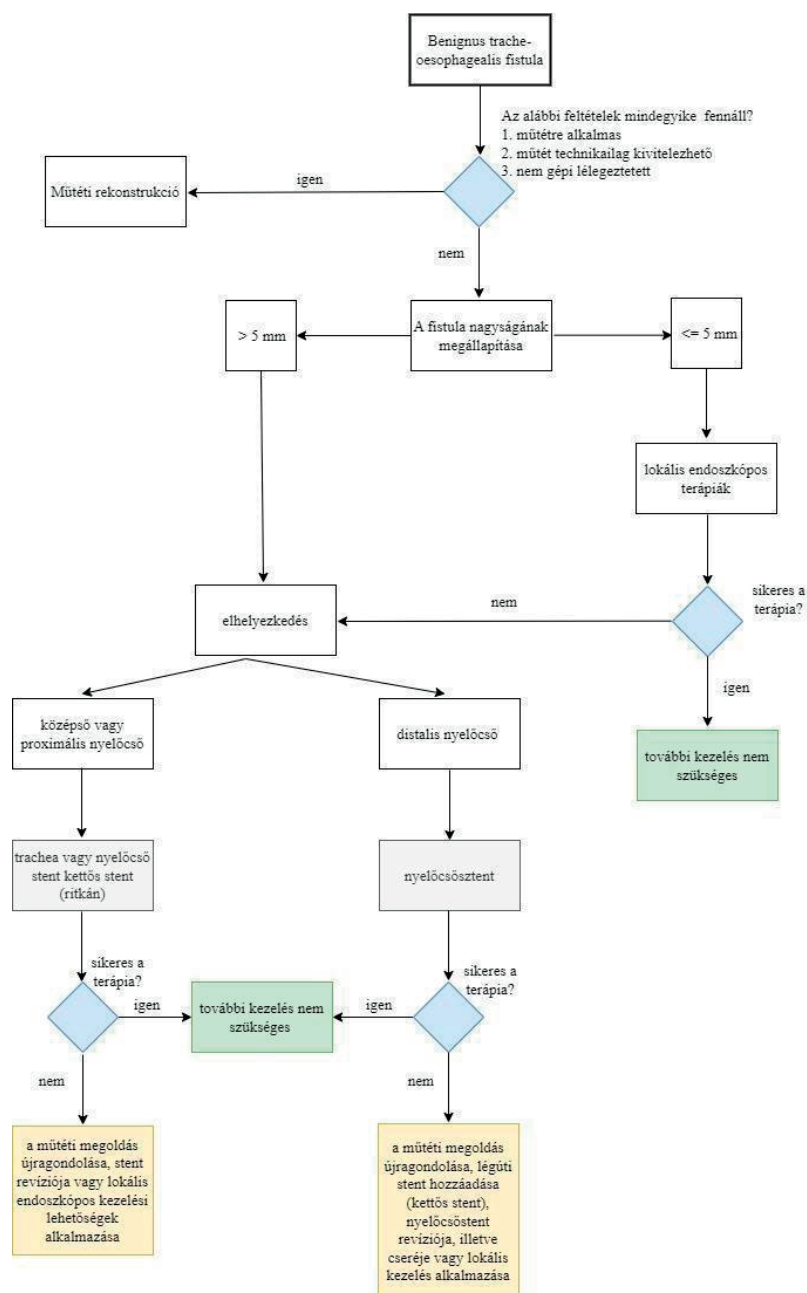
CPR: kardiopulmonalis tartalék

**2. algoritmus:** Postintubációs tracheastenosis kezelési algoritmus (multidiszciplináris team döntése alapján: bronchológus, fül-orr-gégész, mellkassebész, aneszteziológus) [248, 249, 250]



**3. algoritmus:** Malignus trachea-oesophagealis fistula kezelési algoritmus [251, 256, 257]

#### 4. algoritmus: Benignus tracheo-oesophagealis fistula kezelési algoritmus [251, 256, 260]



## VII. JAVASLAT AZ AJÁNLÁSOK ALKALMAZÁSÁHOZ

### 1. Az alkalmazás feltételei a hazai gyakorlatban

#### 1.1. Ellátók kompetenciája (például licence, akkreditáció stb.), kapacitása

Bronchoszopiót az alábbi szakterületek szakorvosa végezhet (illetve szakorvosi felügyelettel a szakirányú képzés alatt álló orvosok): tüdőgyógyászat, fül-orr-gégészet, aneszteziológia és intenzív terápia, mellkassebészet.

A szakmai ajánlás a képzés és kompetencia tekintetében nem foglal állást. Az adott intervenciók bronchológiai diagnosztikus és terápiás beavatkozások tekintetében a kompetencia eléréséhez és megtartásához egyénenként más és más esetszám szükséges.

A Magyar Bronchológiai Egyesület tanfolyamok, gyakorlati oktatások tartásával biztosítja a hátteret a kompetencia megszerzésére.

## 1.2. Speciális tárgyi feltételek, szervezési kérdések (gátló és elősegítő tényezők, és azok megoldása)

### Intravénás szedáció

#### Az alábbi személyi feltételek javasoltak

A beavatkozást végző orvostól független orvos közreműködése, aki végzi a gyógyszer adagolását és a beteg monitorozását (klinikai jelek, EKG, pulzoximetria, vérnyomás). A beavatkozás során jelen van legalább egy személy, aki jártas a légútbiztosításban, pozitív nyomású lélegeztetés kivitelezésében, légúti problémák felismerésében és kezelésében. Az intravénás szedálást a beavatkozást végző orvos még akkor sem végezheti maga, ha egyébként ilyen irányú szakképesítéssel rendelkezik, hiszen neki a manuális tevékenységre kell összpontosítania figyelmét. Reanimációs team elérhető. [38]

#### Az alábbi objektív feltételek megléte javasolt, amelyek megléte a beavatkozás előtt ellenőrizendő

- Aláírt beleegyező nyilatkozat.
- Könnyen hozzáférhető műtő- vagy vizsgálóasztal.
- Szabad légutak biztosításának eszközei (Guedel-pipa, laryngealis maszk, endotrachealis tubusok különböző méretben, laringoszkóp sorozat).
- A mesterséges lélegeztetés valamennyi szükséges eszköze (különböző méretű arcmaszkok, oxigénpalack + reduktor, légzőcsövek, önfelfúvódó lélegeztető ballon, csatlakozók, tartozékok – működőképés állapotban).
- Nagy teljesítményű szívórendszer csatlakozókkal (szájüreg, légutak leszívására).
- Intravénás behatolás és a véna fenntartásának eszközei (tűk, fecskendők, szerelékek, rögzítési lehetőség stb.).
- Véna biztosítása.
- Oxigénadagolás.
- Az életmentés valamennyi fontos gyógyszere, elérhető defibrillátor.
- A szedáció gyógyszerei, és antidotumai (midazolam, fentanyl, flumazenil, naloxon).
- Monitorozási lehetőség: pulzoximéter, fonendoszkóp, vérnyomásmérő, EKG, pulzoximéter.
- Telefon, gyors szaksegítség elérhetősége.
- A kezelés és szedálás helyszínéhez közeli posztoperatív ébredő/őrző helyiség, vagy megfelelő felügyelet biztosítására képes fekvőbetegosztály megfelelő sürgősségi gyógyszerekkel felszerelve, és lehetőség a beteg szakszerű monitorozására az ébredési időszakban.

Jelenleg nem minden bronchológiai centrumban érhető el endobronchialis ultrahang. Ezen centrumok számának növelése javasolt.

## 1.3. Az ellátottak egészségügyi tájékozottsága, szociális és kulturális körülményei, egyéni elvárás

Az egészségügyi szakmai irányelv a magyarországi felnőtt populáció ellátására vonatkozik, speciális egyéni elvárás nincs.

## 1.4. Egyéb feltételek

Nincsenek.

## 2. Alkalmazást segítő dokumentumok

### 2.1. Betegtájékoztató, oktatási anyagok

1. Bronchoszkópia (hörgőtükrözés-vizsgálat) hajlékony bronchoszkóppal tájékoztató és beleegyező nyilatkozat.
2. A tisztítási és fertőtlenítési eljárás részletes leírása.

### 2.2. Tevékenységsorozat elvégzésekor használt ellenőrző kérdőívek, adatlapok

Nem készültek.

### 2.3. Táblázatok

**1. táblázat:** Flexibilis bronchoszkópia indikációi

**2. táblázat:** Flexibilis bronchoszkópia kontraindikációi

**3. táblázat:** A nem billentyű eredetű pitvarfibrilláció során kialakuló stroke kockázatát becsülő CHADS<sub>2</sub> és a CHA<sub>2</sub>DS<sub>2</sub>-VASc pontozási rendszerek összehasonlítása

**4. táblázat:** A thromboemboliás események kockázata az antithrombotikumok kihagyása esetén

- 5. táblázat:** A warfarin és P2Y12 receptor blokkolók áthidalása
- 6. táblázat:** A trombocita-aggregáció gátló kihagyásának időtartama a peri-bronchoszkópos időszakban
- 7. táblázat:** Az anticoaguláns szerek kihagyásának időtartama a peri-bronchoszkópos időszakban
- 8. táblázat:** A szedáltsági szintek jellemzői
- 9. táblázat:** Ramsay-skála a szedálás mélységének megállapítására
- 10. táblázat:** Az egészséges, nem dohányos felnőtt bronchoalevolaris lavagenak (BAL-nak) sejtösszetétele
- 11. táblázat:** SARS-CoV-2-fertőzött betegek bronchoszkópos vizsgálatának időzítése indikációk függvényében
- 12. táblázat:** A BAL sejtösszetételének jellegzetességei az egyes ILD-kben
- 13. táblázat:** Centralis légúti obstrukciót okozó kórképek
- 14. táblázat:** Az argonplazma-koaguláció, electrocauter, cryoterápia összehasonlítása
- 15. táblázat:** Az endoszkópos kezelések indikációi a három alaptípusú endobronchialis szűkület esetén
- 16. táblázat:** Freitag-klasszifikáció
- 17. táblázat:** Szerzett tracheo-oesophagealis fistula lehetséges kiváltó okai

#### 2.4. Algoritmusok, ábrák

- 1. algoritmus:** A malignus centralis légúti obstrukció kezelési algoritmusa
- 2. algoritmus:** Postintubációs tracheostenosis kezelési algoritmusa
- 3. algoritmus:** Malignus tracheo-oesophagealis fistula kezelési algoritmusa
- 4. algoritmus:** Benignus tracheo-oesophagealis fistula kezelési algoritmusa
- 1. ábra.** Célozható tüdőrákaltípusok vázlatos listája
- 2. ábra.** Nem kissejtes tüdőrák medisztinális stagingje: endobronchiális ultrahang-transzbronchiális vékonytű aspiráció vs. mediasztinoszkópia

### 3. A gyakorlati alkalmazás mutatói, auditkritériumok

#### Külső indikátor

A vizsgálóhelyen végzett öszvizsgálati szám. Ezen vizsgálatok helyszíni megoszlása: bronchológiai vizsgáló, ITO, betegágy mellett. A bronchoszkópia indikációi, a vizsgált betegek állapotának mutatói (pl ECOG, ASA).

Látható endobronchialis tumor esetén hány %-ban történt szövettani vizsgálat, a szövettani minták száma 1 vagy több?

Tumor N staging céljából hány %-ban történt együlésben a daganat verifikációval N staging is? Hány %-ban volt a mintavétel konvencionális TBNA-val? Hány %-ban EBUS TBNA-val? Hány %-ban volt elérhető az EUS FNA a preoperatív N staginghez?

Interstitialis tüdőbetegség gyanúja esetén hány %-ban történt diagnosztikus bronchoalveolaris lavage (100–200 ml fiziológiás sóval)?

Hány %-ban történt ILD-gyanú esetén transzbronchialis szövettani mintavétel?

Perifériás 2 cm feletti, CT-n hörgőjellel rendelkező tumorgyanú esetén hány %-ban történt C-karos rtg.-átvilágítás mellett biopszia?

Maior komplikációk (vérzés, légzési elégtelenség, pneumothorax, beavatkozást követő ITO-ellátás szükségessége) előfordulási aránya.

#### Belső indikátor

A bronchoszkópos vizsgálóhelyek minőségi mutatói: az éves vizsgálatok száma, melyből hány diagnosztikus bronchoszkópia: BAL, kefecytológia, excíziós biopszia, konvencionális TBNA, EBUS TBNA, navigációs bronchoszkópia (rtg., virtualis bronchoszkópia stb.), illetve terápiás bronchoszkópia: váladék leszívása, idegentest-eltávolítás, electrocauter, cryo, laser, ballonos tágítás, merev bronchoszkópia, stentimplantáció történik.

A diagnosztikus mintavételek sikeressége, rebiopsziák száma.

Komplikációk előfordulási gyakorisága, szedáció, anesztézia aránya az öszvizsgálatokhoz képest.

## VIII. IRÁNYELV FELÜLVIZSGÁLATÁNAK TERVE

Az irányelv tervezett felülvizsgálata 3 évenként történik. A felülvizsgálat folyamata az érvényesség lejárta előtt fél évvel kezdődik el. A Tüdőgyógyászat Tagozat vezetője kijelöli a tartalomfejlesztő felelőst, aki meghatározza a fejlesztő munkacsoport tagjait, illetve befogadja a társtagozatok által delegált szakértőket.

Az aktuális egészségügyi szakmai irányelv kidolgozásában részt vevő, fejlesztő csoporttagok folyamatosan követik a szakirodalomban megjelenő, illetve a hazai ellátókörnyezetben bekövetkező változásokat. A tudományos bizonyítékokban, valamint az ellátókörnyezetben bekövetkező jelentős változás esetén a fejlesztő munkacsoport konszenzus alapján dönt a hivatalos változtatás kezdeményezéséről és annak mértékéről.

## IX. IRODALOM

- [1.] Grading the quality of evidence and the strength of recommendations: the GRADE approach (<http://www.bioline.org.br/pdf?mf06012>).
- [2.] <http://guidelines-registry.org/uploadfile/2016/0914/20160914115041197.pdf> /// NZGG (New Zealand Guidelines Group) Guidelines Handbook (<http://www.nzgg.org.nz>).
- [3.] 60/2003. (X. 20.) ESzCsM rendelet az egészségügyi szolgáltatások nyújtásához szükséges szakmai minimumfeltételekről.
- [4.] Bronchológia, szerkesztette: Strausz János, Medicina Könyvkiadó, 2007.
- [5.] Diagnosztikus és terápiás bronchológia felnőtt és gyermekkorban. Transthoracalis tűbiopszia. A Tüdőgyógyászati Szakmai Kollégium ajánlása 2005, Medicina Thoracalis LVIII./3.
- [6.] British Thoracic Society guideline for diagnostic flexible bronchoscopy in adults. I A Du Rand,1 J Blaikley,2 R Booton,3 N Chaudhuri,4 V Gupta,2 S Khalid,5 S Mandal,6 J Martin,4 J Mills,7 N Navani,8 N M Rahman,9 J M Wrightson,9 M Munavvar,7 on behalf of the British Thoracic Society Bronchoscopy Guideline Group.
- [7.] Guidelines for Diagnostic Flexible Bronchoscopy in Adults: Joint Indian Chest Society/National College of Chest Physicians (I)/Indian Association for Bronchology Recommendations Anant Mohan, et al. Department of Pulmonary, Critical Care and Sleep Medicine, All India Institute of Medical Sciences, New Delhi, India.
- [8.] Flexibilis bronchoszkópia indikációi: Guidelines for Diagnostic Flexible Bronchoscopy in Adults: Joint Indian Chest Society/National College of Chest Physicians (I)/Indian Association for Bronchology Recommendations Anant Mohan, et al. Department of Pulmonary, Critical Care and Sleep Medicine, All India Institute of Medical Sciences, New Delhi, India.
- [9.] Guidelines for Diagnostic Flexible Bronchoscopy in Adults: Joint Indian Chest Society/National College of Chest Physicians (I)/Indian Association for Bronchology Recommendations Anant Mohan, et al. Department of Pulmonary, Critical Care and Sleep Medicine, All India Institute of Medical Sciences, New Delhi, India.
- [10.] Kúpeli E., Feller-Kopman D. and Mehta A.C.: Diagnostic bronchoscopy. in Murray and Nadel's Textbook of Respiratory Medicine Sixth edition p372-382 Elsevier, 2016.
- [11.] C.T. Bolliger et al. ERS/ATS statement on interventional pulmonology Eur Respir J 2002; 19: 356–373.
- [12.] Diagnosztikus és terápiás bronchológia felnőtt és gyermekkorban. Transthoracalis tűbiopszia. A Tüdőgyógyászati Szakmai Kollégium ajánlása 2005. Medicina Thoracalis LVIII./3 65-87.
- [13.] Du Rand IA, et al. British Thoracic Society guideline for diagnostic flexible bronchoscopy in adults. Thorax 2013;68:i1–i44. doi:10.1136/thoraxjnl-2013-203618.
- [14.] Robert F. Browning Jr et. al. Indications and Contraindications in Flexible Bronchoscopy. In: Flexible Bronchoscopy, Third Edition. Edited by Ko-Pen Wang, Atul C. Mehta, J. Francis Turner. © 2012 Blackwell Publishing Ltd.
- [15.] Mohan A, Madan K, Hadda V, Tiwari P, Mittal S, Guleria R, et al. Guidelines for diagnostic Flexible Bronchoscopy in adults: Joint Indian Chest Society/National College of chest physicians (I)/Indian Association For Bronchology Recommendations. Lung India 2019; 36:537-89.
- [16.] Kozak E A, Brath L K Do „screening” coagulation tests predict bleeding in patients undergoing fiberoptic bronchoscopy with biopsy? Chest. 1994 Sep;106(3):703-5.
- [17.] Du Rand IA, Blaikley J, Booton R, et al. British Thoracic Society guideline for diagnostic flexible bronchoscopy in adults, Thorax 2013;68:i1–i44.
- [18.] Laroche C, Fairbairn I, Moss H et al, Role of computed tomographic scanning of the thorax prior to bronchoscopy in the investigation of suspected lung cancer Thorax 2000;55:359–363.
- [19.] Management of antithrombotic agents in patients undergoing flexible bronchoscopy. Sami Abuqayyas<sup>1</sup>, Shine Raju<sup>2</sup>, John R. Bartholomew<sup>3</sup>, Roulan Abu Hweij<sup>1</sup>, and Atul C. Mehta<sup>2</sup> 1 Internal Medicine Institute, Cleveland Clinic, Cleveland, OH, USA. 2 Respiratory Institute, Cleveland Clinic, Cleveland, OH, USA. 3 Vascular Medicine Institute, Cleveland Clinic, Cleveland, OH, USA.

- [20.] Management of anticoagulant and antiplatelet therapy in patients undergoing interventional pulmonary procedures (Vikas Pathak<sup>1</sup>, J. Erin Allender<sup>2</sup>, Mollie W. Grant<sup>2</sup>)<sup>1</sup>Dept. of Pulmonary Disease and Critical Care Medicine, Wake Med Health and Hospitals, Raleigh, NC, USA. <sup>2</sup>Dept of Pharmacy, WakeMed Health and Hospitals, Raleigh, NC, USA.
- [21.] Ernst A, Eberhardt R, Wahidi M, et al. Effect of routine clopidogrel use on bleeding complications after transbronchial biopsy in humans. *Chest* 2006; 129:734–7.
- [22.] Stather DR, MacEachern P, Chee A, et al. Safety of endobronchial ultrasound-guided transbronchial needle aspiration for patients taking clopidogrel: a report of 12 consecutive cases. *Respiration* 2012; 83: 330–334.
- [23.] EBUS-TBNA and EUS-FNA: Risk Assessment for Patients Receiving Clopidogrel Nikhil Meena; Wissam Abouzgheib; SetuPatolia; Justin Rosenheck; Ziad Boujaoude; Thaddeus Bartter *Journal of Bronchology Interventional Pulmonology*. 23(4):303–307, OCT 2016.
- [24.] Diagnosztikus és terápiás bronchológia, transzthoracalis tübiopszia Tüdőgyógyászati Szakmai Kollégium ajánlása 2011, Dr. Strausz János, Dr. Pápai Székely Zsolt.
- [25.] Zakaria MW, Abdel-Fattah I. Bleeding complications after transbronchial biopsy in patients using aspirin. *J Egyptian Soc Cardio-Thoracic Surg* 2013; 21: 149–152.
- [26.] Herth FJ, Becker HD, Ernst A. Aspirin does not increase bleeding complications after transbronchial biopsy. *Chest* 2002; 122: 1461–1464.
- [27.] Ernst A, Silvestri GA, Johnstone D. Interventional pulmonary procedures: guidelines from the American College of Chest Physicians. *Chest* 2003; 123: 1693–1717.
- [28.] Malik. A., Gupta Agarwal.N., et al Anticholinergic premedication for flexible bronchoscopy: a randomized, double-blind, placebo-controlled study of atropine and glycopyrrolate *Chest* 2009 Aug;136(2):347-354.
- [29.] Morris, M. J. Dosing of Topical Lidocaine During Flexible Bronchoscopy *Journal of Bronchology* 15(4):p 211-212, October 2008.
- [30.] Madan K, Biswal SK, Mittal S, Hadda V, Mohan A, Khilnani GC, Pandey RM, Guleria R. 1% Versus 2% Lignocaine for Airway Anesthesia in Flexible Bronchoscopy Without Lignocaine Nebulization (LIFE): A Randomized Controlled Trial. *J Bronchology Inter Pulmonol*. 2018 Apr;25(2):103-110.
- [31.] Antoniadou N, Worsnop C. Topical lidocaine through the bronchoscope reduces cough rate during bronchoscopy. *Respirology*. 2009 Aug;14(6):873-6.
- [32.] Du Rand IA, Blaikley J, Booton R, et al. British Thoracic Society guideline for diagnostic flexible bronchoscopy in adults *Thorax* 2013; 68:i1–i44.
- [33.] José RJ, et al: Sedation for flexible bronchoscopy: current and emerging evidence. *Eur Respir Rev* 2013; 22: 106-116.
- [34.] Wahidi MM, et al: American College of Chest Physicians Consensus Statement on the use of topical anesthesia, analgesia, and sedation during flexible bronchoscopy in adult patients. *Chest* 2011; 140: 1342-1350.
- [35.] Rand IAD, et al: British Thoracic Society guideline for diagnostic flexible bronchoscopy in adults. *Thorax* 2013; 68: i1-i44.
- [36.] Wahidi MM: Technical aspects of endobronchial ultrasound-guided transbronchial needle aspiration. *Chest* 2016; 149: 816-835.
- [37.] Practice Guidelines for Moderate Procedural Sedation and Analgesia 2018. A report by the American Society of Anesthesiologists Task Force on Moderate Procedural Sedation and Analgesia, the American Association of Oral and Maxillofacial Surgeons, American College of Radiology, American Dental Association, American Society of Dentist Anesthesiologists, and Society of Interventional Radiology. *Anesthesiology* 2018; 128: 437-479.
- [38.] Az Egészségügyi Minisztérium szakmai protokollja, Szedálás az eszközös diagnosztikus és terápiás beavatkozásokhoz ([https://www.doki.net/tarsasag/aneszteziologia/info.aspx?sp=52&ord=0&asc=1&web\\_id=](https://www.doki.net/tarsasag/aneszteziologia/info.aspx?sp=52&ord=0&asc=1&web_id=))
- [39.] McCain T. Prospective randomized trial comparing oxygen administration during nasal flexible bronchoscopy. *Chest* 2001;120:1671-4.
- [40.] Milman N. Pulse oximetry during fiberoptic bronchoscopy in local anesthesia. *Respiration* 1994;61:342-71.
- [41.] Da Conceicao M, et al. Fiberoptic bronchoscopy during non-invasive positive pressure ventilation in patients with chronic obstructive lung disease with hypoxemia and hypercapnia. *Ann Fr Anesth Reanim* 2000;19(4):231-236.
- [42.] British Thoracic Society guideline for diagnostic flexible bronchoscopy in adults (Du Rand IA, et al. *Thorax*, 2013, 68: i1-i44, doi:10.1136/thoraxjnl-2013-20361).

- [43.] Practice Guidelines for Moderate Procedural Sedation and Analgesia 2018. A report by the American Society of Anesthesiologists Task Force on Moderate Procedural Sedation and Analgesia, the American Association of Oral and Maxillofacial Surgeons, American College of Radiology, American Dental Association, American Society of Dentist Anesthesiologists, and Society of Interventional Radiology. *Anesthesiology* 2018; 128: 437-479.
- [44.] Az Egészségügyi Minisztérium szakmai protokollja, Szedálás az eszközös diagnosztikus és terápiás beavatkozásokhoz.
- [45.] Sahn SA. Fiberoptic bronchoscopy in bronchial asthma. *Chest* 1976; 69:39-42.
- [46.] British Thoracic Society guideline for diagnostic flexible bronchoscopy in adults ( DuRand IA, et al. *Thorax*, 2013, 68: i1-i44, doi:10.1136/thoraxjnl-2013-203618.
- [47.] Long B, Chavez S, Gottlieb M, Montrieff T, Brady WJ. Local anesthetic systemic toxicity: A narrative review for emergency clinicians. *Am J Emerg Med.* 2022; 59:42-48. doi:10.1016/j.ajem.2022.06.017 [PubMed35777259].
- [48.] Gall H, Kaufman CM. Adverse reactions to local anesthetics: Analysis 7 of 179 cases. *J Allergy Clin Immunology* 1996; 97:933-7.
- [49.] Safety of Bronchoscopy after ACS, *Respiration* 2022 101(6): 602-609.
- [50.] Transbronchial cryobiopsy for diffuse parenchymal lung disease: the state of the art review of procedural techniques, current evidence and future challenges, Robert J Lentz, *Journal of Thoracic Disease*, DOI: 10.21037/jtd.2017.06.96.
- [51.] Is Routine Chest Radiography After Transbronchial Biopsy Necessary? A Prospective Study of 350 Cases Izbicki Gabriel, MD DOI:https://doi.org/10.1378/chest.129.6.1561.
- [52.] *Interventional Pulmonology* Edited by J. Strausz and C.T. Bolliger European Respiratory Society Monographs 2010.
- [53.] Temporal association between invasive procedures and infectiveendocarditisThornhill MH, et al. *Heart* 2023, 109; 223-231. doi:10.1136/heartjnl-2022-321519.
- [54.] 2023 ESC Guidelines for the management of endocarditis (*European Heart Journal*, volume 44, issue 39, 14. october, 2023, pages 3948-4042).
- [55.] Mitchell D. Transbronchial lung biopsy with the fiberoptic bronchoscope. *Br J DisChest* 1981;75:258-62.
- [56.] Herth FJ, Becker HD, Ernst A. Aspirin does not increase bleeding complications after transbronchial biopsy. *Chest* 2002; 122: 1461-1464.
- [57.] Meyer KC, Raghu G, Baughman RP, Brown KK, Costabel U, du Bois RM, Drent M, Haslam PL, Kim DS, Nagai S, Rottoli P, Saltini C, Selman M, Strange C, Wood B; American Thoracic Society Committee on BAL in Interstitial Lung Disease. An official American Thoracic Society clinical practice guideline: the clinical utility of bronchoalveolar lavage cellular analysis in interstitial lung disease. *Am J Respir Crit Care Med.* 2012 May 1; 185(9):1004-14.
- [58.] Baughman RP. Technical aspects of bronchoalveolar lavage: recommendations for a standard procedure. *Semin Respir Crit Care Med.* 2007 Oct; 28(5):475-85.
- [59.] Shikano K, Abe M, Shiko Y, Tsushima K, Yoshioka K, Ishiwata T, Kawasaki T, Ikari J, Terada J, Kawasaki Y, Tatsumi K. What are the factors affecting the recovery rate of bronchoalveolar lavage fluid? *Clin Respir J.* 2022 Feb;16(2):142-151.
- [60.] Kneidinger N, Warszawska J, Schenk P, Fuhrmann V, BojicA, Hirschl A, Herkner H, Madl C, Makrathathis A. Storage of bronchoalveolar lavage fluid and accuracy of microbiologic diagnostics in the ICU: a prospective observational study. *Crit Care.* 2013 Jul 11; 17(4):R135.
- [61.] Quadrelli S, Dubinsky D, Solis M, Yucra D, Hernández M, Karlen H, BriganteA. Immune diffuse alveolar hemorrhage: Clinical presentation and outcome. *Respir Med.* 2017 Aug; 129:59-62.
- [62.] Azuma K, Takimoto T, Kasai T, Hirose M, Hatsuda K, Sugimoto C, Arai T, Akira M, Inoue Y. Diagnostic yield and safety of bronchofiberscope for pulmonary alveolar proteinosis. *Respir Investig.* 2021 Nov; 59(6):757-765.
- [63.] Marchiori E, Zanetti G, Mano CM, Hochegger B. Exogenous lipoid pneumonia. Clinical and radiological manifestations. *Respir Med.* 2011 May;105(5):659-66.
- [64.] Patológiai és molekuláris onkodiagnosztikai módszerek. Krenács T., Bödör Cs., Matolcsy A. *Medicina MTMT*: 31621354 ISBN:9789632267678 <http://nektar.oszk.hu/hu/manifestation/3801473>
- [65.] M.P. Riviera, F. Detterbeck, A.C. Mehta Diagnosis of lung cancer *Chest* 2003; 123: 129S-136S.
- [66.] Simon E., Mucsil, Krasznai G. és mtsai:Transbronchialis Tüdőbiopszia. *Orv. Hetil.* 1980,121,1303-1306.
- [67.] Wahiddi M. M., Rocha A.T., Hollingwoth J.W. et al: Contraindications and safety of transbronchial lung biopsy via flexible bronchoscopy. *Respiration.* 2005, 72, 285-296.

- [68.] Wang K-P: Transbronchial needle aspiration. *J. Bronchology*, 1994, 1,63-68.
- [69.] Diagnostic procedures for non-small cell lung cancer (NSCLC): recommendations of the European Expert Group, *Thorax*: 2016, 71: 177-1842.
- [70.] Korevaar DA, Colella S, Fally M, et al. European Respiratory Society guidelines on transbronchial lung cryobiopsy in the diagnosis of interstitial lung diseases (*Eur Resp. J.* 2022 doi 10.1183/13993003.00425-2022.).
- [71.] ERS/ATS statement on interventional pulmonology, C.T. Bolliger, P:N: Mathur, *Eur Respir J* 2002; 19: 356-373, DOI: 10.1183/09031936.02.00204602.
- [72.] British Thoracic Society guideline for advanced diagnostic and therapeutic flexible bronchoscopy in adults, *Thorax* 2011; 66 iii1-iii21, DOI: 10.1136/thoraxjnl-2011-200713.
- [73.] Transbronchial mediastinal cryobiopsy in the diagnosis of mediastinal lesions: a randomised trial (Jing Zhang et al. *Eur Respir J* 2021; 58:2100055).
- [74.] Cryobiopsy increases the diagnostic yield of endobronchial biopsy: a multicentre trial *Eur Respir J* 2012; 39: 685–690 DOI: 10.1183/09031936.00033011.
- [75.] Diagnostic efficacy of cryobiopsy for peripheral pulmonary lesions: A propensity score analysis (*Lung Cancer* 178 [2023] 220–228).
- [76.] Annema JT, Rabe KF: EUS and EBUS in non-small cell lung cancer, In Hawes R, Fockens P (eds.): *Endosonography*, Elsevier Saunders, Philadelphia, 2011.
- [77.] Rui Wang, MD et al.: Analysis of Major Known Driver Mutations and Prognosis in Resected Adenosquamous Lung Carcinomas Yunjian Pan, MD Chenguang Li, MD, PhD William Pao, MD, PhD Yihua Sun, MD Haiquan Chen, MD *JTO*, VOLUME 9, ISSUE 6, P760-768, JUNE 2014.
- [78.] Bryan C Husta, Or Kalchiem-Dekel, Jason A Beattie, Kazuhiro Yasufuku: Mediastinal Staging with Endobronchial Ultrasound in Early-Stage Non-Small Cell Lung Cancer: Is It Necessary? *Semin Respir Crit Care Med*, 2022;43(4):503-511.
- [79.] Silvestri GA, Gonzalez AV, Jantz MA, et al: Methods for staging non-small cell lung cancer: Diagnosis and management of lung cancer, 3rd ed: American College of Chest Physicians evidence-based clinical practice guidelines. *Chest*, 2013;143(5 Suppl):e211S-50S.
- [80.] Vilman P, Clementsen PF, Colella S, et al: Combined endobronchial and esophageal endosonography for the diagnosis and staging of lung cancer: European Society of Gastrointestinal Endoscopy (ESGE) Guideline, in cooperation with the European Respiratory Society (ERS) and the European Society of Thoracic Surgeons (ESTS). *Endoscopy*, 2015;47(6):545-55.
- [81.] Endobronchial ultrasound (EBUS) with transbronchial needle aspiration (TBNA) versus mediastinoscopy for mediastinal staging in non-small cell lung cancer (NSCLC) thoracic cancer. Basil Nasir, Robert J. Carfolio, Ayesha S. Bryant. First published: 29 December 2011 <https://doi.org/10.1111/j.1759-7714.2011.00106.x>
- [82.] Maturu VN, Dhooria S, Agarwal R. Efficacy and Safety of Transbronchial Needle Aspiration in Diagnosis and Treatment of Mediastinal Bronchogenic Cysts: Systematic Review of Case Reports *J Bronchology Interv Pulmonol*, 2015;22(3):195-203.
- [83.] Martinu T, Kutser A, Benden C, Cantu E, Chambers D, Cypel M, Edelman J, Emtiazjoo A, Fisher AJ, Greenland JR, Hayes D Jr, Hwang D, Keller BC, Lease ED, Perch M, Sato M, Todd JL, Verleden S, von der Thüsen J, Weigt SS, Keshavjee S; bronchoalveolar lavage standardization workgroup. International Society for Heart and Lung Transplantation consensus statement for the standardization of bronchoalveolar lavage in lung transplantation. *J Heart Lung Transplant*. 2020 Nov;39(11):1171-1190.
- [84.] Greer M, Werlein C, Jonigk D. Surveillance for acute cellular rejection after lung transplantation. *Ann Transl Med*. 2020 Mar;8(6):410.
- [85.] Crespo MM, McCarthy DP, Hopkins PM, Clark SC, Budev M, Bermudez CA, Benden C, Eghtesady P, Lease ED, Leard L, D’Cunha J, Wigfield CH, Cypel M, Diamond JM, Yun JJ, Yarmus L, Machuzak M, Klepetko W, Verleden G, Hoetzenecker K, Dellgren G, Mulligan M. ISHLT Consensus Statement on adult and pediatric airway complications after lung transplantation: Definitions, grading system, and therapeutics. *J Heart Lung Transplant*. 2018 May;37(5):548-563.
- [86.] Husain S, Camargo JF. Invasive Aspergillosis in solid-organ transplant recipients: Guidelines from the American Society of Transplantation Infectious Diseases Community of Practice. *Clin Transplant*. 2019 Sep; 33(9): e13544.
- [87.] Messika J, Darmon M, Mal H, Pickkers P, Soares M, Canet E, Rello J, Bauer PR, van de Louw A, Lemiale V, Taccone FS, Loeches IM, Schellongowski P, Mehta S, Antonelli M, Kouatchet A, Barratt-Due A, Valkonen M, Bruneel F, Pène F, Metaxa V, Moreau AS, Burghi G, Montini L, Barbier F, Nielsen LB, Mokart D, Chevret S, Zafrani

- L, Azoulay E; EFRAIM Investigators and the Nine-I Study Group. Etiologies and Outcomes of Acute Respiratory Failure in Solid Organ Transplant Recipients: Insight Into the EFRAIM Multicenter Cohort. *Transplant Proc.* 2020 Dec;52(10):2980-2987.
- [88.] Dayan G, Soder S, Godin A, Maietta A, Stephenson P, Lemieux B, Liberman M. Endosonography-Guided Biopsy as a First Test in the Diagnosis of Lymphoma. *Semin Thorac Cardiovasc Surg.* 2022 Autumn; 34(3):1102-1109.
- [89.] Rubinstein J, Toner K, Gross T, Wistinghausen B. Diagnosis and management of post-transplant lymphoproliferative disease following solid organ transplantation in children, adolescents, and young adults. *Best Pract Res Clin Haematol.* 2023 Mar;36(1):101446.
- [90.] Chen LN, Spivack J, Cao T, Saqi A, Benvenuto LJ, Bulman WA, Mathew M, Stoopler MB, Arcasoy SM, Stanifer BP, Rizvi NA, Shu CA. Characteristics and outcomes of lung cancer in solid organ transplant recipients. *Lung Cancer.* 2020 Aug;146:297-302.
- [91.] Søborg A, Reekie J, Rasmussen A, Cunha-Bang CD, Gustafsson F, Rossing K, Perch M, Krohn PS, Sørensen SS, Lund TK, Sørensen VR, Ekenberg C, Lundgren L, Lodding IP, Moestrup KS, Lundgren J, Wareham NE. Trends in underlying causes of death in solid organ transplant recipients between 2010 and 2020: Using the CLASS method for determining specific causes of death. *PLoS One.* 2022 Jul 25;17(7):e0263210.
- [92.] Young K, Jiang H, Marquez M, Yeung J, Shepherd FA, Renner E, Keshavjee S, Kim J, Ross H, Aliev T, Liu G, Leigh NB, Feld R, Bradbury P. Retrospective study of the incidence and outcomes from lung cancer in solid organ transplant recipients. *Lung Cancer.* 2020 Sep;147:214-220.
- [93.] Pelaia C, Bruni A, Garofalo E, et al. Oxygenation strategies during flexible bronchoscopy: a review of the literature. *Respir Res.* 2021 Sep 25;22(1):253.
- [94.] Grendelmeier P, Tamm M, Jahn K, et al. Flexible bronchoscopy with moderate sedation in COPD: a case-control study. *Int J Chron Obstruct Pulmon Dis.* 2017 Jan 4;12:177-187.
- [95.] Hattotuwa K, Gamble EA, O'Shaughnessy T, et al. Safety of bronchoscopy, biopsy, and BAL in research patients with COPD. *Chest.* 2002 Dec;122(6):1909-12.
- [96.] Cracco C, Fartoukh M, Prodanovic H, et al. Safety of performing fiberoptic bronchoscopy in critically ill hypoxemic patients with acute respiratory failure. *Intensive Care Med.* 2013 Jan;39(1):45-52.
- [97.] Moore WC, Evans MD, Bleecker ER, et al. National Heart, Lung, and Blood Institute's Severe Asthma Research Group. Safety of investigative bronchoscopy in the Severe Asthma Research Program. *J Allergy Clin Immunol.* 2011 Aug;128(2):328-336.e3.
- [98.] Du Rand IA, Blaikley J, Booton R, et al. British Thoracic Society Bronchoscopy Guideline Group. British Thoracic Society guideline for diagnostic flexible bronchoscopy in adults: accredited by NICE. *Thorax.* 2013 Aug;68 Suppl 1:i1-i44.
- [99.] Fiberoptic bronchoscopy in coronary care unit patients: indications, safety, and clinical implications. Dunagan DP, Burke HL, Aquino SL, Chin R Jr, Adair NE, Haponik EF, *Chest.* 1998 Dec;114(6):1660-7.
- [100.] Dweik RA, Mehta AC, Meeker DP, et al. Analysis of the safety of bronchoscopy after recent acute myocardial infarction. *Chest* 1996; 110:825-8.
- [101.] Soumagne T, Paradis J-M, Lacasse Y, Forth M. Safety of bronchoscopy after acute coronary syndrome. *Respiration* 2022; 101:602-609. <https://doi.org/10.1159/000523688>.
- [102.] Safety of endobronchial ultrasound-guided transbronchial needle aspiration in patients with lung cancer within a year after percutaneous coronary intervention. Gil HI, Choe J, Jeong BH, Um SW, Jeon K et al. *Thorac Cancer.* 2018;9(11):1390. Epub 2018 Aug 29.
- [103.] Safety of Bronchoscopy in Patients with Echocardiographic Evidence of Pulmonary Hypertension. Diaz-Fuentes G, Bajantri B, Adrish M, *Respiration.* 2016;92(3):182. Epub 2016 Sep 6.
- [104.] Utility of airway endoscopy in the diagnosis of respiratory complications of cardiac transplantation. Schulman LL, Smith CR, Drusin R, Rose EA, Enson Y et al., *Chest.* 1988 May; 93(5):960-7.
- [105.] Safety of diagnostic bronchoscopy in patients with pulmonary hypertension. Diaz-Guzman E, Vadi S, Minai OA, Gildea TR, Mehta AC, *Respiration.* 2009;77(3):292-7. Epub 2009 Jan 28.
- [106.] Safety of Transbronchial Biopsies in Patients with Pulmonary Hypertension: Systematic Review and Meta-Analysis. Ali MS, Sethi J, Ghori UK, De Cardenas J, Wayne MT et al., *Ann Am Thorac Soc.* 2023;20(6):898.
- [107.] Bahhady IJ, Ernst A. Risks of and recommendations for flexible bronchoscopy in pregnancy: a review. *Chest.* 2004 Dec; 126(6):1974-81
- [108.] Ross K, Morgan, Armin Ernst, *Interventional Chest Procedures in Pregnancy Clin Chest Med* 32 (2011) 61-74.
- [109.] Pilkington S, Carli F, Dakin MJ, et al. Increase in Mallampati score during pregnancy. *Br J Anaesth.* 1995 Jun;74 (6):638-42.

- [110.] Bende M, Hallgárde M, Sjögren U, et al Nasal congestion during pregnancy. *Clin Otolaryngol Allied Sci.* 1989 Oct; 14 (5):385-7.
- [111.] Rizk NW. The lungs in obstetric gynecologic disease. In: Nadel M, ed. *Textbook of respiratory medicine.* New York, NY: WB Saunders Company, 2000; 2317–2318.
- [112.] Kinsella SM, Lohmann G. Supine hypotensive syndrome. *Obstet Gynecol.* 1994 May; 83(5 Pt 1):774-88.
- [113.] Peerless JR, Snow N, Likavec MJ, Pinchak AC, Malangoni MA. The effect of fiberoptic bronchoscopy on cerebral hemodynamics in patients with severe head injury. *Chest.* 1995 Oct; 108(4):962-5. doi: 10.1378/chest.108.4.962.
- [114.] Kerwin, Andrew J. MD; Croce, Martin A. MD; Timmons, Shelley D. MD; Maxwell, Robert A. MD; Malhotra, Ajai K. MD; Fabian, Timothy C. MD. Effects of Fiberoptic Bronchoscopy on Intracranial Pressure in Patients with Brain Injury: A Prospective Clinical Study. *The Journal of Trauma: Injury, Infection, and Critical Care* 48(5):p 878-883, May 2000.
- [115.] Grosu HB, Morice RC, Sarkiss M, Bashoura L, Eapen GA, Jimenez CA, Faiz S, Lazarus DR, Casal RF, Ost DE. Safety of flexible bronchoscopy, rigid bronchoscopy, and endobronchial ultrasound-guided transbronchial needle aspiration in patients with malignant space-occupying brain lesions. *Chest.* 2015 Jun; 147(6):1621-1628. doi: 10.1378/chest.14-1704.
- [116.] British Thoracic Society: Recommendations for day case bronchoscopy services during the COVID-19 pandemic Version 3: Services during the restoration and recovery COVID-19 endemic phase, Authorship: DR Baldwin, WS Lim, H Balata, R Rintoul, N Navani, L Fuller, I Woolhouse, M Evison. R Booton, S Janes.
- [117.] *Bronchoscopy During the COVID-19 Pandemic* Elizabeth.S. Malsin & A. Christine Argento in *Interventions in Pulmonary Medicine* pp 127-139 edit Jose Pablo Diaz-Jimenez, Alicia N. Rodriguez Springer, 2023.
- [118.] Chang SH, Jiang J, Kon ZN, Williams DM, Geraci TC, Smith DE, Cerfolio RJ, Zervos M, Bizekis C. Safety and efficacy of bronchoscopy in critically ill patients with coronavirus disease 2019. *Chest.* 2021;159(2):870–2.
- [119.] Bruyneel M, Gabrovská M, Rummens P, Roman A, Claus M, Stevens E, Dechamps P, Demey L, Truffaut L, Ninane V. Bronchoscopy in COVID-19 intensive care unit patients. *Respirology.* 2020;25(12):1313–5.
- [120.] Mondoni M, Papa GF, Rinaldo R, Faverio P, Marruchella A, D'Arcangelo F, Pesci A, Pasini S, Henchi S, Cipolla G, Tarantini F. Utility and safety of bronchoscopy during the SARS-CoV-2 outbreak in Italy: a retrospective, multicentre study. *Eur Respir J.* 2020;56(4):2002767.
- [121.] Cumbo-Nacheli G, Colt H, Agrawal A, Cicienia J, Corbetta L, Goel AD, Goga A, Lee HJ, Murgu S, Pannu J, Senitko M. Bronchoscopy in patients with known or suspected covid-19: results from the global pandemic sars-cov-2 bronchoscopy database (GPS-bd). *J Bronchol Interv Pulmonol.* 2022;29(2):146–54.
- [122.] Wahidi MM, Shojaaee S, Lamb CR, Ost D, Maldonado F, Eapen G, Caroff DA, Stevens MP, Ouellette DR, Lilly C, Gardner DD. The use of bronchoscopy during the coronavirus disease 2019 pandemic: CHEST/AABIP guideline and expert panel report. *Chest.* 2020;158(3):1268–81.
- [123.] Pritchett MA, Oberg CL, Belanger A, De Cardenas J, Cheng G, Nacheli GC, Franco-Paredes C, Singh J, Toth J, Zgoda M, Folch E. Society for Advanced Bronchoscopy Consensus Statement and Guidelines for bronchoscopy and airway management amid the COVID-19 pandemic. *J Thorac Dis.* 2020;12(5):1781. Houston SA, McDonald CM, Tyan CC, Fortin M, Sakr L, Gillson AM, Myers R, Bendiak GN, Dumoulin E, Gonzalez AV, Hergott CA. Bronchoscopy during the COVID-19 pandemic: a Canadian Thoracic Society position statement. *Can J Respir Crit Care Sleep Med.* 2021;5(4):246–52.
- [124.] Ofner-Agostini M, Gravel D, McDonald LC, Lem M, Sarwal S, McGeer A, Green K, Vearncombe M, Roth V, Paton S, Loeb M. Cluster of cases of severe acute respiratory syndrome among Toronto healthcare workers after implementation of infection control precautions: a case series. *Infect Control Hosp Epidemiol.* 2006;27(5):473–8.
- [125.] Wahidi MM, Shojaaee S, Lamb CR, Ost D, Maldonado F, Eapen G, Caroff DA, Stevens MP, Ouellette DR, Lilly C, Gardner DD. The use of bronchoscopy during the coronavirus disease 2019 pandemic: CHEST/AABIP guideline and expert panel report. *Chest.* 2020;158(3):1268–81.
- [126.] Wang W, Xu Y, Gao R, Lu R, Han K, Wu G, Tan W. Detection of SARS-CoV-2 in different types of clinical specimens. *JAMA.* 2020;323(18):1843–4.
- [127.] Cumbo-Nacheli G, Colt H, Agrawal A, Cicienia J, Corbetta L, Goel AD, Goga A, Lee HJ, Murgu S, Pannu J, Senitko M. Bronchoscopy in patients with known or suspected covid-19: results from the global pandemic sars-cov-2 bronchoscopy database (GPS-bd). *J Bronchol Interv Pulmonol.* 2022;29(2):146–54.

- [128.] Loor K, Álvarez A, Felipe Montiel A, Ferrer R, Roca O, García-de-Acilu M, Clofent D, Landivar JC, Polverino E, Culebras Amigo M. Safety, diagnostic, and therapeutic value of flexible bronchoscopy in critically ill COVID-19 patients. *Can J Anaesth.* 2021;68(3):434–5.
- [129.] McFee RB. COVID-19 laboratory testing/CDC guidelines. *DisMon.* 2020;66(9):101067.
- [130.] Van Doremalen N, Bushmaker T, Morris DH, Holbrook MG, Gamble A, Williamson BN, Tamin A, Harcourt JL, Thornburg NJ, Gerber SI, Lloyd-Smith JO. Aerosol and surface stability of SARS-CoV-2 as compared with SARS-CoV-1. *N Engl J Med.* 2020;382(16):1564–7.
- [131.] Wahidi, Momen M. MD, MBA\*; Lamb, Carla MD†; Murgu, Septimiu MD‡; Musani, Ali MD§; Shojaee, Samira MD ; Sachdeva, Ashutosh MD¶; Maldonado, Fabien MD#; Mahmood, Kamran MD\*; Kinsey, Matthew MD\*\*; Sethi, Sonali MD††; Mahajan, Amit MD‡‡; Majid, Adnan MD§§; Keyes, Colleen MD ; Alraiyes, Abdul H. MD¶¶; Sung, Arthur MD###; Hsia, David MD\*\*\*; Eapen, George MD†††American Association for Bronchology and Interventional Pulmonology (AABIP) Statement on the Use of Bronchoscopy and Respiratory Specimen Collection in Patients With Suspected or Confirmed COVID-19 Infection *Journal of Bronchology & Interventional Pulmonology* 27(4):p e52-e54, October 2020. | DOI: 10.1097/LBR.0000000000000681.
- [132.] Kunkel A, Abel ZurWiesch P, Nathavitharana RR, Marx FM, Jenkins HE, Cohen T. Smear positivity in paediatric and adult tuberculosis: systematic review and meta-analysis. *BMC Infect Dis.*2016;16:282.
- [133.] Al Zahrani K, AlJahdali H, Poirier L, René P, Menzies D. Yield of smear, culture and amplification tests from repeated sputum induction for the diagnosis of pulmonary tuberculosis. *Int J Tuberc Lung Dis.* 2001;5(9):855-860.
- [134.] McWilliams T, Wells AU, Harrison AC, Lindstrom S, Cameron RJ, Joskin E. Induced sputum and bronchoscopy in the diagnosis of pulmonary tuberculosis. *Thorax.* 2002;57(12):1010.
- [135.] Haas AR, Vachani A, Sterman DH. Advances in diagnostic bronchoscopy. *Am J Respir Crit Care Med.* 2010;182(5):589-597.
- [136.] Conde MB, Soares SL, Mello FC, et al. Comparison of sputum induction with fiberoptic bronchoscopy in the diagnosis of tuberculosis: experience at an acquired immunodeficiency syndrome reference center in Rio de Janeiro, Brazil. *Am J Respir Crit Care Med.* 2000;162(6):2238-2240.
- [137.] Brown M, Varia H, Bassett P, Davidson RN, Wall R, Pasvol G. Prospective study of sputum induction, gastric washing, and bronchoalveolar lavage for the diagnosis of pulmonary tuberculosis in patients who are unable to expectorate. *Clin Infect Dis.*2007; 44(11):1415-1420.
- [138.] British Thoracic Society guideline for diagnostic flexible bronchoscopy in adults. (2013) (3)British Thoracic Society guideline for advanced diagnostic and therapeutic flexible bronchoscopy in adults. (2011)
- [139.] Iyer VN, Joshi AY, Boyce TG, et al. Bronchoscopy in suspected pulmonary TB with negative induced-sputum smear and MTD((R)) Gen-probe testing. *Respir Med.* 2011;105(7):1084-1090.
- [140.] Forbearance With Bronchoscopy A Review of Gratuitous Indications Himanshu Deshwal, MD; Sameer K. Avasarala, MD; Subha Ghosh, MD; and Atul C. Mehta, MD, FCCP.
- [141.] Forbearance With Bronchoscopy A Review of Gratuitous Indications Himanshu Deshwal, MD; Sameer K. Avasarala, MD; Subha Ghosh, MD; and Atul C. Mehta, MD, FCCP.
- [142.] Costabel U, Bonella F, Ohshimo S, Guzman J. Diagnostic modalities in sarcoidosis: BAL, EBUS, and PET. *Semin Respir Crit Care Med.* 2010;31(4):404-408.
- [143.] Lange TJ, Kunzendorf F, Pfeifer M, Arzt M, Schulz C. Endobronchial ultrasound-guided transbronchial needle aspiration in routine care: plenty of benign results and follow-up tests. *Int J Clin Pract.* 2012;66(5):438-445.
- [144.] Raghu G, Remy-Jardin M, Ryerson CJ, et al. Diagnosis of Hypersensitivity Pneumonitis in Adults. An Official ATS/JRS/ALAT Clinical Practice Guideline. *Am J Respir Crit Care Med.* 2020 Aug 1;202(3):e36-e69. doi: 10.1164/rccm.202005-2032ST. Erratum in: *Am J Respir Crit Care Med.* 2021 Jan 1;203(1):150-151.
- [145.] Raghu G, Remy-Jardin M, Myers JL, et al. Diagnosis of idiopathic pulmonary fibrosis. An official ATS/ERS/JRS/ALAT clinical practice guideline. *Am J Respir Crit Care Med* 2018; 198: e44–e68.
- [146.] Raghu G, Remy-Jardin M, Richeldi L, et al. Idiopathic Pulmonary Fibrosis (an Update) and Progressive Pulmonary Fibrosis in Adults: An Official ATS/ERS/JRS/ALAT Clinical Practice Guideline. *Am J Respir Crit Care Med.* 2022 May 1; 205(9):e18-e47.
- [147.] Poletti V, Patelli M, Poggi S, et al. Transbronchial lung biopsy and bronchoalveolar lavage in diagnosis of diffuse infiltrative lung diseases. *Respiration* 1988; 54: Suppl. 1, 66–72.
- [148.] Davidson KR, Ha DM, Schwarz MI, Chan ED. Bronchoalveolar lavage as a diagnostic procedure: a review of known cellular and molecular findings in various lung diseases. *J Thorac Dis.* 2020 Sep; 12(9):4991-5019.

- [149.] Brimacombe J, Dunbar-Reid K. The effect of introducing fiberoptic bronchoscopes on gas flow in laryngeal masks and tracheal tubes. *Anaesthesia* 1996; 51:923–8.
- [150.] Farrow S, Farrow C, Soni N. Sizematters: choosing the right tracheal tube. *Anaesthesia* 2012; 67:815-9.
- [151.] Jaworski A, Goldberg SK, Walkenstein MD, et al. Utility of immediate post lobectomy fiberoptic bronchoscopy in preventing atelectasis. *Chest* 1988; 94:38–43.
- [152.] Tabboush ZS, Ayash RH, Badran HM. When fiberoptic bronchoscopy is indicated in the management of postoperative atelectasis. *Acta Anaesthesiol Scand* 1998; 42:384.
- [153.] Estella A. Analysis of 208 flexible bronchoscopies performed in an intensive care unit. *Med Intensiva* 2012; 36:396-401.
- [154.] Fuehner T, Lueders D, Niedermeyer J, Ziesing S, Welte T, Hoepfer MM, et al. Evaluation of a 24-hour emergency bronchoscopy service in a tertiary care hospital. *TherAdvRespirDis* 2009; 3:65-71.
- [155.] Dupree HJ, Lewejohann JC, Gleiss J, et al. Fiberoptic bronchoscopy of intubated patients with life-threatening hemoptysis. *World J Surg* 2001; 25:104–7.
- [156.] Khalil A, Soussan M, Mangiapan G, et al. Utility of high-resolution chest CT scan in the emergency management of haemoptysis in the intensive care unit: severity, localization and aetiology. *Br J Radiol* 2007; 80:21–5.
- [157.] Ray AS, Holden VK, Sachdeva A, Nasim F. Equipment and procedural setup for interventional pulmonology procedures in the intensive care unit. *J ThoracDis*. 2021 Aug; 13(8):5331-5342. doi: 10.21037/jtd-20-3595.
- [158.] Berton DC, Kalil AC, Cavalcanti M, et al. Quantitative versus qualitative cultures of respiratory secretions for clinical outcomes in patients with ventilator-associated pneumonia. *CochraneDatabaseSystRev* 2008;(4): CD006482.
- [159.] Berton DC, Kalil AC, Teixeira PJ. Quantitative versus qualitative cultures of respiratory secretions for clinical outcomes in patients with ventilator-associated pneumonia. *CochraneDatabaseSystRev* 2012;(1): CD006482.
- [160.] Berton DC, Kalil AC, Teixeira PJ. Quantitative versus qualitative cultures of respiratory secretions for clinical outcomes in patients with ventilator-associated pneumonia. *CochraneDatabaseSystRev* 2014; 10: CD006482.
- [161.] Pincus PS, Kallenbach JM, Hurwitz MD, et al. Transbronchial biopsy during mechanical ventilation. *CritCareMed* 1987;15:1136–9.
- [162.] Ghamande S, Rafanan A, Dweik R, et al. Role of transbronchial needle aspiration in patients receiving mechanical ventilation. *Chest* 2002; 122: 985–9.
- [163.] Kim YH, Suh GY, Kim MH, et al. Safety and usefulness of bronchoscopy in ventilator-dependent patients with severe thrombocytopenia. *AnaesthIntensiveCare* 2008; 36:411–17.
- [164.] Steinberg KP, Mitchell DR, Maunder RJ, et al. Safety of bronchoalveolar lavage in patients with adult respiratory distress syndrome. *Am RevRespirDis* 1993; 148:556–61.
- [165.] Sarıtaş A, Kurnaz MM. Comparison of bronchoscopy-guided and real-time ultrasound-guided percutaneous dilatational tracheostomy: Safety, complications, and effectiveness in critically ill patients. *J IntensiveCareMed* 2017; 2019; 34: 191-196.
- [166.] Simon M, Metschke M, Braune SA, Püschel K, Kluge S. Death after percutaneous dilatational tracheostomy: A systematic review and analysis of risk factors. *CritCare* 2013; 17:R258.
- [167.] Madsen KR, Guldager H, Rewers M, Weber SO, Købke-Jacobsen K, White J, et al. Danish guidelines 2015 for percutaneous dilatational tracheostomy in the intensive care unit. *Dan Med J* 2015; 62. pii: B5042.
- [168.] Strohleit D, Galetin T, Kosse N, Lopez-Pastorini A, Stoelben E. Guidelines on analgosedation, monitoring, and recovery time for flexible bronchoscopy: a systematic review. *BMC PulmMed*. 2021 Jun 10; 21(1):198. doi: 10.1186/s12890-021-01532-4.
- [169.] Flatau E, Lewinsohn G, Konichezky S, et al. Mechanical ventilation in fiberoptic-bronchoscopy: comparison between high frequency positive pressure ventilation and normal frequency positive pressure ventilation. *Crit Care Med* 1982; 10:733–5.
- [170.] Antonelli M, Conti G, Riccioni L, et al. Noninvasive positive-pressure ventilation via facemask during bronchoscopy with BAL in high-risk hypoxemic patients. *Chest* 1996; 110:724–8.
- [171.] Chiner E, Sancho-Chust JN, Llombart M, et al. Fiberoptic bronchoscopy during nasal non-invasive ventilation in acute respiratory failure. *Respiration* 2010; 80:321–6.
- [172.] Baumann HJ, Klose H, Simon M, et al. Fiberoptic bronchoscopy in patients with acute hypoxemic respiratory failure requiring noninvasive ventilation—a feasibility study. *CritCare* 2011; 15:R179.

- [173.] Saksitthichok B, Petnak T, So-Ngern A, et al. A prospective randomized comparative study of high-flow nasal cannula oxygen and non-invasive ventilation in hypoxemic patients undergoing diagnostic flexible bronchoscopy. *J ThoracDis* 2019; 11:1929-39.
- [174.] Simon M, Braune S, Frings D, et al. High-flow nasal cannula oxygen versus non-invasive ventilation in patients with acute hypoxaemic respiratory failure undergoing flexible bronchoscopy—a prospective randomised trial. *Crit Care* 2014; 18:712.
- [175.] Trouillet JL, Guiguet M, Gibert C, et al. Fiberoptic bronchoscopy in ventilated patients. Evaluation of cardiopulmonary risk under midazolam sedation. *Chest* 1990; 97:927–33.
- [176.] Wahidi MM, Jain P, Jantz M, Lee P, Mackensen GB, Barbour SY, Lamb C, Silvestri GA. American College of Chest Physicians consensus statement on the use of topical anesthesia, analgesia, and sedation during flexible bronchoscopy in adult patients. *Chest*. 2011 Nov; 140 (5):1342-1350. doi: 10.1378/chest.10-3361.
- [177.] Javier H. Campos. Fiberoptic bronchoscopy guidelines for the anesthesiologist *Revista Mexicana de Anestesiología* 2011; 34 (suppl 1): S264-S269
- [178.] Klein U, Karzai W, Bloos F, et al. Role of fiberoptic bronchoscopy in conjunction with the use of double-lumen tubes for thoracic anesthesia: a prospective study. *Anesthesiology* 1998; 88: 346-350.
- [179.] Campos JH, Hallam EA, Van Natta T, et al. KH: Devices for lung isolation used by anesthesiologists with limited thoracic experience: comparison of double-lumen endotracheal tube, Univent torque control blocker, and Arndt wire-guided endobronchial blocker. *Anesthesiology* 2006; 104:261-266.
- [180.] P. Slinger (ed.), *Principles and Practice of Anesthesia for Thoracic Surgery*, Springer Science+Business Media, LLC 2011. DOI 10.1007/978-1-4419-0184-2\_2.
- [181.] Du Rand IA, Blaikley J, Booton R, Chaudhuri N, Gupta V, Khalid S, et al. British Thoracic Society guideline for diagnostic flexible bronchoscopy in adults: Accredited by NICE. *Thorax* 2013; 68 Suppl 1:i1-44.
- [182.] Fernandez-Bussy S, Labarca G. Foreign Bodies. In: Herth FJF, Shah PL, Gompelmann D, eds. *Interventional Pulmonology (ERS Monograph)*. Sheffield, European Respiratory Society, 2017; pp. 252–263 [<https://doi.org/10.1183/2312508X.10003917>].
- [183.] Kovitz KL, Mayse ML. Foreign body removal. In: *Interventional Pulmonary Medicine*, Beamis JF, Mathur P, Mehta AC (Eds), Marcel Dekker, New York 2004. p.259.
- [184.] Lund ME. Foreign body removal. In: *Principles and Practice of Interventional Pulmonology*, 2013. p.477-488.
- [185.] Ernst A, Feller-Koppman D, Becker HD, Mehta AC. Central airway obstruction. *Am J Respir Crit Care Med* 2004; 169:1278.
- [186.] Cosano Povedano A, Muñoz Cabrera L, Cosano Povedano FJ, et al. [Endoscopic treatment of central airway stenosis: five years' experience]. *Arch Broncopneumol* 2005; 41:322.
- [187.] Chhajed PN, Eberhardt R, Dienemann H, et al. Therapeutic bronchoscopy interventions before surgical resection of lung cancer. *AnnThoracSurg* 2006; 81:1839.
- [188.] Colt HG, Harrell JH. Therapeutic rigid bronchoscopy allows level of care changes in patients with acute respiratory failure from central airways obstruction. *Chest* 1997; 112:202.
- [189.] Bolliger CT, Mathur PN, Beamis JF, et al. ERS/ATS statement on interventional pulmonology. *European Respiratory Society/American Thoracic Society. Eur Respir J* 2002; 19:356.
- [190.] Ernst A, Silvestri GA, Johnstone D, American College of Chest Physicians. *Interventional pulmonary procedures: Guidelines from the American College of ChestPhysicians. Chest* 2003; 123:1693.
- [191.] Seijo LM, Serman DH. *Interventional pulmonology. N Engl J Med* 2001; 344:740.
- [192.] Pathak V, Welsby I, Mahmood K, et al. Ventilation and anesthetic approaches for rigid bronchoscopy. *Ann Am ThoracSoc* 2014; 11:628.
- [193.] Bolliger CT, Mathur PN, Beamis JF, et al. ERS/ATS statement on interventional pulmonology. *European Respiratory Society/American Thoracic Society. Eur Respir J* 2002.
- [194.] Ernst A, Silvestri GA, Johnstone D, American College of Chest Physicians. *Interventional pulmonary procedures: Guidelines from the American College of Chest Physicians. Chest* 2003; 123:1693.
- [195.] Beamis, J. F, Jr: *Modern use of Rigid Bronchoscopy (in Interventional Bronchoscopy, Editor: C.T. Bolliger, P.N. Mathur, 22-30, KARGER, Progress in Respiratory Research, Vol 30, 2000)*.
- [196.] Ernst A, Silvestri GA, Johnstone D, American College of Chest Physicians. *Interventional pulmonary procedures: Guidelines from the American College of Chest Physicians. Chest* 2003; 123:1693.
- [197.] Sagawa M, Sato M, Takahashi H, et al. Electrosurgery with a fiberoptic bronchoscope and a snare for endotracheal/endobronchial tumors. *J Thorac Cardiovasc Surg* 1998; 116:177.

- [198.] Sutedja G, Schramel FM, Smit HJ, Postmus PE. A prospective study of bronchoscopic electrocautery (BE) in patients with intraluminal typical bronchial carcinoid (ITBC). *EurRespir J* 1996; 23:258S.
- [199.] Sutedja G, Schramel FM, Smit HJ, Postmus PE. Bronchoscopic electrocautery as an alternative for Nd-YAG laser in patients with intraluminal tumor (abstract). *Eur Respir J* 1996; 23:259S.
- [200.] Wahidi MM, Herth FJ, Ernst A. State of the art: interventional pulmonology. *Chest* 2007; 131:261.
- [201.] Coulter TD, Mehta AC. The heat is on: impact of endobronchial electrosurgery on the need for Nd-YAG laser photoresection. *Chest* 2000; 118:516.
- [202.] Hooper RG, Jackson FN. Endobronchial electrocautery. *Chest* 1988; 94:595.
- [203.] Ernst A, Silvestri GA, Johnstone D, American College of Chest Physicians. Interventional pulmonary procedures: Guidelines from the American College of Chest Physicians. *Chest* 2003; 123:1693.
- [204.] Ernst A, Feller-Kopman D, Becker HD, Mehta AC. Central airway obstruction. *Am J Respir Crit Care Med* 2004; 169:1278.
- [205.] Mehta AC, Harris RJ, De Boer GE. Endoscopic management of benign airway stenosis. *Clin Chest Med* 1995; 16:401.
- [206.] Prakash UB. Advances in bronchoscopic procedures. *Chest* 1999; 116:1403.
- [207.] Keller C, Frost A. Fiberoptic bronchoplasty. Description of a simple adjunct technique for the management of bronchial stenosis following lung transplantation. *Chest* 1992; 102:995.
- [208.] Noppen M, Schlessler M, Meysman M, et al. Bronchoscopic Balloon Dilatation in the combined management of postintubation stenosis of the trachea in adults. *Chest* 1997; 112:1136.
- [209.] Tanahashi M, Niwa H, Yukiue H et al. Global perspectives on bronchoscopy. Bronchoscopic balloon dilation for benign tracheobronchial stenosis. [www.intechopen.com](http://www.intechopen.com) (Accessed on May 26, 2015).
- [210.] Platt RC. Argon plasma electrosurgical coagulation. *Biomed Sci Instrum* 1997; 34:332.
- [211.] Reichle G, Freitag L, Kullmann HJ, et al. [Argon plasma coagulation in bronchology: a new method—alternative or complementary?]. *Pneumologie* 2000; 54:508.
- [212.] Crosta C, Spaggiari L, De Stefano A, et al. Endoscopic argon plasma coagulation for palliative treatment of malignant airway obstructions: early results in 47 cases. *Lung Cancer* 2001; 33:75.
- [213.] Morice RC, Ece T, Ece F, Keus L. Endobronchial argon plasma coagulation for treatment of hemoptysis and neoplastic airway obstruction. *Chest* 2001; 119:781.
- [214.] Kızılgöz D, Aktaş Z, Yılmaz A, et al. Comparison of two new techniques for the management of malignant central airway obstruction: argon plasma coagulation with mechanical tumor resection versus cryorecanalization. *Surg Endosc* 2018; 32:1879.
- [215.] Miller SM, Bellinger CR, Chatterjee A. Argon plasma coagulation and electrosurgery for benign endobronchial tumors. *J Bronchology Interv Pulmonol* 2013; 20:38.
- [216.] Reddy C, Majid A, Michaud G, et al. Gas embolism following bronchoscopic argon plasma coagulation: a case series. *Chest* 2008; 134:1066.
- [217.] Ernst A, Feller-Kopman D, Becker HD, Mehta AC. Central airway obstruction. *Am J Respir Crit Care Med* 2004; 169:1278.
- [218.] Ernst A, Silvestri GA, Johnstone D, American College of Chest Physicians. Interventional pulmonary procedures: Guidelines from the American College of Chest Physicians. *Chest* 2003; 123:1693.
- [219.] Homasson JP, Bell NJ. Cryotherapy in chest medicine, Springer Verlag, Paris 1992.
- [220.] Vergnon JM, Huber RM, Moghissi K. Place of cryotherapy, brachytherapy and photodynamic therapy in therapeutic bronchoscopy of lung cancers. *Eur Respir J* 2006; 28:200.
- [221.] Hetzel M, Hetzel J, Schumann C, et al. Cryorecanalization: a new approach for the immediate management of acute airway obstruction. *J Thorac Cardiovasc Surg* 2004; 127:1427.
- [222.] Prakash UB. Advances in bronchoscopic procedures. *Chest* 1999; 116:1403.
- [223.] Schumann C, Hetzel M, Babiak AJ, et al. Endobronchial tumor debulking with a flexible cryoprobe for immediate treatment of malignant stenosis. *J Thorac Cardiovasc Surg* 2010; 139:997.
- [224.] Weerd S, Noppen M, Remels L, et al. Successful removal of a massive endobronchial clot by means of cryotherapy. *Journal of Bronchology* 2005; 12:23.
- [225.] Babiak A, Hetzel J, Krishna G, et al. Transbronchial cryobiopsy: a new tool for lung biopsies. *Respiration* 2009; 78:203.
- [226.] Herth FJ, Mayer M, Thiboutot J, et al. Safety and Performance of Transbronchial Cryobiopsy for Parenchymal Lung Lesions. *Chest* 2021; 160:1512.

- [227.] Schumann C, Hetzel J, Babiak AJ, et al. Cryoprobe biopsy increases the diagnostic yield in endobronchial tumor lesions. *J Thorac Cardiovasc Surg* 2010; 140:417.
- [228.] Pertzov B, Gershman E, Izhakian S, et al. The LungVision navigational platform for peripheral lung nodule biopsy and the added value of cryobiopsy. *Thorac Cancer* 2021; 12:2007.
- [229.] Wahidi MM, Herth FJ, Ernst A. State of the art: interventional pulmonology. *Chest* 2007; 131:261.
- [230.] Allen AM, Abdelrahman N, Silvern D, et al. Endobronchial brachytherapy provides excellent long-term control of recurrent granulation tissue after tracheal stenosis. *Brachytherapy* 2012; 11:322.
- [231.] Stewart A, Parashar B, Patel M, et al. American Brachytherapy Society consensus guidelines for thoracic brachytherapy for lung cancer. *Brachytherapy* 2016; 15:1.
- [232.] Ernst A, Silvestri GA, Johnstone D, American College of Chest Physicians. Interventional pulmonary procedures: Guidelines from the American College of Chest Physicians. *Chest* 2003; 123:1693.
- [233.] Colt HG, Dumon JF. Airway stents. Present and future. *Clin Chest Med* 1995; 16:465.
- [234.] Ernst A, Feller-Kopman D, Becker HD, Mehta AC. Central airway obstruction. *Am J Respir Crit Care Med* 2004; 169:1278.
- [235.] Wood DE, Liu YH, Vallières E, et al. Airway stenting for malignant and benign tracheobronchial stenosis. *Ann Thorac Surg* 2003; 76:167.
- [236.] Rafanan AL, Mehta AC. Stenting of the tracheobronchial tree. *Radiol Clin North Am* 2000; 38:395.
- [237.] Marchese R, Poidomani G, Paglino G, et al. Fully covered self-expandable metal stent in tracheobronchial disorders: clinical experience. *Respiration* 2015; 89:49.
- [238.] Ost DE, Ernst A, Grosu HB, et al. Complications Following Therapeutic Bronchoscopy for Malignant Central Airway Obstruction: Results of the AQUIRE Registry. *Chest* 2015; 148:450.
- [239.] Strausz J, Kis S, Papai Z, et al. Tracheobronchial silicone stent implantation with the flexible bronchoscope. *J Bronchol* 1994; 1:123.
- [240.] Dumon JF. A dedicated tracheobronchial stent. *Chest* 1990; 97:328.
- [241.] Food and Drug Administration. FDA public health notification: complications from metallic tracheal stents in patients with benign airway disorders, 2005 [www.fda.gov/cdrh/safety/072905-tracheal.html](http://www.fda.gov/cdrh/safety/072905-tracheal.html) (Accessed on January 15, 2007).
- [242.] Dumon JF, Cavaliere S, Diaz-Jimenez JP, et al. Seven year experience with the Dumon prosthesis. *J Bronchol* 1996; 3:6.
- [243.] Lemaire A, Burfeind WR, Toloza E, et al. Outcomes of tracheobronchial stents in patients with malignant airway disease. *Ann Thorac Surg* 2005; 80:434.
- [244.] D'Andrilli A, Venuta F, Rendina EA. Subglottic tracheal stenosis. *J Thorac Dis* 2016; 8:S140.
- [245.] Freitas C, Martins N, Novais-Bastos H, et al. The role of interventional bronchoscopy in the management of post-intubation tracheal stenosis: A 20-year experience. *Pulmonology* 2021; 27:296.
- [246.] Wright CD, Li S, Geller AD, et al. Postintubation Tracheal Stenosis: Management and Results 1993 to 2017. *AnnThoracSurg* 2019; 108:1471.
- [247.] Freitag L, Ernst A, Unger M, et al, A proposed classification system of central airway stenosis , *Eur Respir J* 2007;30:7.
- [248.] Kanlikama M, Celenk F, Gonuldas B, Gulsen S. Cervical Tracheal Resection and Anastomosis for Postintubation Tracheal Stenosis. *J CraniofacSurg* 2018; 29:e578.
- [249.] Raman T, Chatterjee K, Alzghoul BN, et al. A bronchoscopic approach to benign subglottic stenosis. *SAGE Open MedCaseRep* 2017; 5:2050313X17713151.
- [250.] Yamamoto K, Kojima F, Tomiyama K, et al. Meta-analysis of therapeutic procedures for acquired subglottic stenosis in adults. *AnnThoracSurg* 2011; 91:1747.
- [251.] Reed MF, Mathisen DJ. Tracheoesophageal fistula. *ChestSurgClin N Am* 2003; 13:271.
- [252.] Balazs A, Kupcsulik PK, Galambos Z. Esophagorespiratory fistulas of tumorous origin. Non-operative management of 264 cases in a 20-year period. *Eur J Cardiothorac Surg* 2008; 34:1103.
- [253.] Rodriguez AN, Diaz-Jimenez JP. Malignant respiratory-digestive fistulas. *CurrOpinPulmMed* 2010; 16:329.
- [254.] Mathisen DJ, Grillo HC, Wain JC, Hilgenberg AD. Management of acquired nonmalignant tracheoesophageal fistula. *AnnThoracSurg* 1991; 52:759.
- [255.] Bibas BJ, Cardoso PFG, Minamoto H, Pêgo-Fernandes PM. Surgery for intrathoracic tracheoesophageal and bronchoesophageal fistula. *AnnTranslMed* 2018; 6:210.
- [256.] Chauhan SS, Long JD. Management of Tracheoesophageal Fistulas in Adults. *Curr Treat Options Gastroenterol* 2004; 7:31.

- [257.] Ke M, Wu X, Zeng J. The treatment strategy for tracheoesophageal fistula. *J ThoracDis* 2015; 7:S389.
- [258.] Freitag L, Tekolf E, Steveling H, et al. Management of malignant esophagotracheal fistulas with airway stenting and double stenting. *Chest* 1996; 110:1155.
- [259.] Herth FJ, Peter S, Baty F, et al. Combined airway and oesophageal stenting in malignant airway-oesophageal fistulas: a prospective study. *EurRespir J* 2010; 36:1370.
- [260.] Thomas AN. The diagnosis and treatment of tracheoesophageal fistula caused by cuffed tracheal tubes. *J ThoracCardiovascSurg* 1973; 65:612.
- [261.] Camargo JJ, Machuca TN, Camargo SM, et al. Surgical treatment of benign tracheo-oesophageal fistulas with tracheal resection and oesophageal primary closure: is the muscle flap really necessary? *Eur J CardiothoracSurg* 2010; 37:576.
- [262.] Siboni S, D'Aiello AF, Chessa M, Bonavina L. Tailored endoscopic treatment of tracheo-oesophageal fistula using preoperative holographic assessment and a cardiac septal occluder. *BMJ CaseRep* 2022; 15.
- [263.] Huang W, Shan Q, Wu Z, et al. Retrievable covered metallic segmented Y airway stent for gastro respiratory fistula of carina or main bronchi. *J Thorac Cardiovasc Surg* 2021; 161:1664.
- [264.] Vinnamala S, Murthy B, Parmar J, et al. Rendezvous technique using bronchoscopy and gastroscopy to close a tracheoesophageal fistula by placement of an over-the-scope clip. *Endoscopy* 2014; 46 Suppl 1 UCTN: E301.
- [265.] Scappaticci E, Ardisson F, Baldi S, et al. Closure of an iatrogenic tracheo-esophageal fistula with bronchoscopic gluing in a mechanically ventilated adult patient. *AnnThoracSurg* 2004; 77:328.
- [266.] Li J, Gao X, Chen J, et al. Endoscopic closure of acquired oesophagorespiratory fistulas with cardiac septal defect occluders or vascular plugs. *RespirMed* 2015; 109:1069.
- [267.] Bhatnagar V, Lal R, Srinivas M, et al. Endoscopic treatment of tracheoesophageal fistula using electrocautery and the Nd: YA Glaser. *J PediatrSurg* 1999; 34:464.
- [268.] Single-use Medical Devices: Implications and Consequences of Reuse. Medicines and Healthcare products Regulatory Agency, October 2006.(18) NHSEstates (1997) Health Technical Memorandum HTM2030, WasherDisinfectors. <https://www.worldgastroenterology.org/UserFiles/file/guidelines/endoscope-disinfection-english-2011.pdf>
- [269.] [Clinical practice guidelines for endoscope reprocessing](#) HJ Oh, JS Kim *Clinical endoscopy*, 2015•ncbi.nlm.nih.gov
- [270.] [Decontamination of flexible endoscopes WHTM 01-06](#)
- [271.] A pneumothorax (légmell) ellátásának szakmai irányelve, Klinikai egészségügyi szakmai irányelv 002147, 2023. szeptember 15. Egészségügyi Közlöny, <https://kollegium.okfo.gov.hu>.

## X. FEJLESZTÉS MÓDSZERE

### 1. Fejlesztőcsoport megalakulása, a fejlesztési folyamat és a feladatok dokumentálásának módja

Az egészségügyi szakmai irányelv kidolgozását a Tüdőgyógyászat Tagozat kezdeményezte. Az irányelvfejlesztés kezdetén a Tüdőgyógyászat Tagozat elnöke kijelölte az irányelvfejlesztés felelősét. Az irányelvfejlesztés-felelős kijelölte a fejlesztőcsoport tagjait és meghatározta a tagok feladatait. Az egészségügyi szakmai irányelv fejlesztése a tagok egyéni munkáján és többszöri konzultáción keresztül valósult meg.

Az irányelvfejlesztés a releváns nemzetközi irányelvek áttekintésével és intenzív irodalomkereséssel kezdődött, a naprakész ajánlások megfogalmazása és a szakmailag indokolt tartalombővítés megvalósítása érdekében.

### 2. Irodalomkeresés, szelekció

Az egészségügyi szakmai irányelv fejlesztőcsoportja a témában meghatározó jelentőségű nemzetközi (BTS, ERS, ATS) irányelvek érvényben lévő ajánlásait és a hazai rendelkezéseket vette figyelembe. Az irodalomkeresés 2023 októberében zárult le.

Az irodalomkeresés a PubMed, MEDLINE, Embase, Cochrane adatbázisban fellelhető, az utóbbi 40 év nyilvántartott publikációi, közleményei alapján történt. A keresés az alábbi keresőszavak, valamint ezek kombinációjának segítségével valósult meg: bronchoscopy, rigid bronchoscopy, central airway obstruction, sedation, anaesthesia for bronchoscopy, interventional bronchoscopy, diagnosis of lung cancer, EBUS, radial EBUS, electrocautery, APC, cryobiopsy, staging of lung cancer, anticoagulation, indication, contraindication, peripheral lung lesion.

### **3. Felhasznált bizonyítékok erősségének, hiányosságainak leírása (kritikus értékelés, „bizonyíték vagy ajánlás mátrix”), bizonyítékok szintjének meghatározási módja**

Az egészségügyi szakmai irányelv fejlesztése a külföldi irányelvek adaptációjával és az eredeti evidenciák feldolgozásával történt, amelyekben a bizonyítékok erősségi szintjének meghatározása a GRADE módszertanon alapult (lásd IV. Meghatározások fejezet 3. pont). A hazai egészségügyi szakmai irányelv is ezt a módszertant követi, melynek segítségével megállapításra kerültek a bizonyítékok megbízhatósági szintjei. A nemzetközi irányelvek által megállapított bizonyíték erősségi szintjeit a fejlesztőcsoport elfogadta.

### **4. Ajánlások kialakításának módszere**

Az egészségügyi szakmai irányelv fejlesztése a külföldi irányelvek adaptációjával és az eredeti evidenciák feldolgozásával történt. A fejlesztőcsoport mindig ellenőrizte a bizonyítékok hazai viszonyok közötti relevanciáját. Amennyiben a bizonyíték nem a magyarországi viszonyoknak megfelelő kiindulási adatokra támaszkodott, ott a fejlesztőcsoport konszenzusa volt mérvadó.

### **5. Véleményezés módszere**

Az egészségügyi szakmai irányelv szakmai tartalmának összeállítását követően kiküldésre került az ellátási folyamatban érintett, véleményezésre kijelölt Egészségügyi Szakmai Kollégium Tagozatoknak. A visszaérkező javaslatokat a fejlesztőcsoport megvitatta, konszenzus esetén az egészségügyi szakmai irányelvbe beépítette. Az egészségügyi szakmai irányelvben foglaltak megfelelnek a véleményezőkkal kialakított konszenzusnak. [19]

### **6. Független szakértői véleményezés módszere**

Nem került bevonásra.

## **XI. MELLÉKLET**

### **1. Alkalmazást segítő dokumentumok**

#### **1.1. Betegtájékoztató, oktatási anyagok**

#### **1. Bronchoszkópia (hörgőtükrözés vizsgálat) hajlékony bronchoszkóppal tájékoztató és beleegyező nyilatkozat:**

#### **A HÖRGÖTÜKRÖZÉS (BRONCHOSCOPIA)**

#### **BETEGTÁJÉKOZTATÓ ÉS BELEEGYZŐ NYILATKOZAT**

Kedves Betegünk!

Ezzel a tájékoztatóval szeretnénk felvilágosítani Önt a légutak tervezett tükrözésről. Panaszai és az eddigi leletei alapján indokoltnak tartjuk a vizsgálatot, melynek során a vizsgáló orvos egy műszer segítségével betekinthesz a légcsőbe és annak elágazásaiba, a hörgőkbe.

#### **A vizsgálat leírása**

Helyi érzéstelenítésben vagy altatásban a szájon vagy az orron keresztül levezetjük az optikai műszert (bronhoszkópot) a légcsőbe. Amennyiben szükséges, a kisebb hörgőoszlásokat is meg tudjuk vizsgálni. A bronhoszkóp munkacsatornáján keresztül levezetett kicsiny fogóval, hörgőkefével vehetünk mintát, de lehetőségünk van vékony biopsziás tű használatára a hörgőfal környezetében található kóros elváltozások esetén. A mintavételt követően bakteriológiai, szövettani, sejtteni vizsgálatok történnek a betegség pontos megállapítása céljából.

Merev-bronhoszkópos vizsgálatra ritkán kerül sor, leggyakrabban idegentest-eltávolítás, cryo-/kauter-/lézerkezelés, hörgőprotézis-beültetés céljából, esetleg vizsgálati szövődmény elhárítására. A vizsgálatot végző orvos a tájékoztató beszélgetés során részletesen elmagyarázza az Ön esetében tervezett beavatkozást.

Kérjük, ügyeljen a következőkre:

24 órával a vizsgálat előtt NE DOHÁNYOZZON!

4 órával a vizsgálat előtt NE EGYEN!

2 órával a vizsgálat előtt NE IGYON!

Gyógyszerei bevételét beszélje meg a kezelőorvosával!

#### **Lehetséges szövődmények:**

Teljes kockázatmentesség semmilyen orvosi beavatkozás esetén sem garantálható.

A bronhoszkópia során viszonylag ritkán fordulnak elő súlyos szövődmények, nemzetközi felmérések szerint a halálesetek aránya 1–4 százaléklék, a súlyos szövődményeké pedig 1–3 ezrelék. A korábbi betegségeinek ismerete, a hörgőtükrözést megelőzően végzett vizsgálatok csökkentik a szövődmények előfordulásának lehetőségét. A vizsgálat fájdalomtalan, az érzéstelenítő a torokban gombócérzést okoz, a műszer bevezetése köhögési ingerrel járhat, mely a műszeren át beadott érzéstelenítő oldattal tompítható.

A vizsgálat során sérülhet a hörgőnyálkahártya, illetve mintavételnél ez szükségszerű, így ez némi vérzést okozhat, a köpet is lehet véres egy-két napig a beavatkozás után.

Nagyobb, nehezen uralható, sebészi beavatkozást igénylő vérzések, a gége, a légcső és a hörgők sérülései, halálos szövődmény (1–4 százaléklék) nagyon ritkák. Keringési és légzési komplikációk megelőzése céljából a vizsgálat alatt lehetőség van a fontosabb paraméterek (pulzusszám, vér oxigéntelítettsége, EKG, vérnyomás) megfigyelésére, szükség esetén orrszondán keresztül folyamatosan oxigén adagolható.

Főleg a tüdő külső, mellkasfalközeli részeiből történő mintavétel során sérülhet a tüdőt borító mellhártya, a mellkasfal és tüdő közé levegő áramlik, a tüdő részben összeesik. Ez a légmell vagy pneumothorax (PTX), mely lehet tünetmentes, vagy okozhat nehézlégzést. A súlyosabb esetekben szükség lehet a mellkasba csövet vezetni, és ezt több napig szívni.

A vizsgálat után 8–12 órával hőemelkedés, láz előfordulhat, de ez magától vagy lázcsillapítóra egy napon belül szűnik, ha nem, konzultáljon haladéktalanul orvosával.

A torok és a garat érzéstelenítése utáni állapota miatt kérjük, hogy a vizsgálat után 2 óráig ne igyon és ne egyen semmit! Rövid ideig rekedtséget tapasztalhat, köpetében a vizsgálatot követő két napig vérnyomokat észlelhet, hőemelkedés, láz előfordulhat.

Amennyiben a vizsgálat során beadott gyógyszerek az Ön reakciókészségét befolyásolják, a vizsgáló orvos ezzel kapcsolatban tájékoztatást ad.

Kérjük, hogy a bronchológiai rendelőt (kórházat) csak az orvossal történt megbeszélést követően hagyja el. A vizsgálat után 24 óráig nem vezethet járművet és nem kezelhet gépet, hacsak az orvos erre vonatkozóan más utasítást nem ad.

A vizsgálat utáni utasítások:

#### **A BETEG NYILATKOZATA A FELVILÁGOSÍTÓ BESZÉLGETÉS UTÁN**

Dr. .... ezen tájékoztatóban leírtak alapján a nálam elvégzendő vizsgálatban számomra érthető módon felvilágosító beszélgetést folytatott velem, melynek során minden engem érdeklő kérdést feltehettem, és arra megfelelő választ kaptam. Nincs több kérdésem.

A javasolt vizsgálatba, illetve az esetlegesen szükségessé váló kiegészítő beavatkozások elvégzésébe:

BELEEGYZEM / NEM EGYEZEM BELE

(annak ellenére, hogy az elutasítás esetleges, egészségre káros következményeiről felvilágosítást kaptam)

dátum

beteg aláírása

vizsgálatot végző orvos aláírása

### 1.2. Tevékenységsorozat elvégzésekor használt ellenőrző kérdőívek, adatlapok

A kockázat további csökkentése céljából kérjük, aláhúzással vagy bekarikázással válaszoljon az alábbi kérdésekre:

1. Tud-e Önnél erősebb vérzékenységi hajlamról kisebb sérüléseknél vagy foghúzás során?

Igen / Nem

2. Könnyen keletkeznek-e kék foltok a testén? Van-e a rokonságban valakinek erre hajlama?

Igen / Nem

3. Tud-e Ön asztma/COPD megbetegedéséről, van-e valamilyen allergiája (pl. szénanátha,) túlérzékenysége ételre, gyógyszerre, ragtapaszra, helyi érzéstelenítőre (Lidocain)?

Igen / Nem

4. Van-e magas vérnyomása, szívritmuszavara, beültetett szívritmus-szabályozója?

Igen / Nem

5. Van-e önnek meglazult foga, kivehető protézise?

Igen / Nem

6. Egyéb fontosnak vélt közlendői:

.....

### 1.3. Táblázatok

**1. táblázat:** Flexibilis bronchoszkópia indikációi [8]

Flexibilis bronchoszkópia indikációi
Krónikus köhögés
Vérköpés
Lokalizált sípolás és stridor
Ismeretlen eredetű pulmonális árnyék: <ul style="list-style-type: none"> <li>– Feltételezhető fertőzés, mely a hagyományos kezelésre nem reagál <ul style="list-style-type: none"> <li>– Lokalizált</li> <li>– Diffúz</li> </ul> </li> <li>– Pulmonális árnyék immunhiányos betegben</li> <li>– Recidiváló vagy nem gyógyuló tüdőgyulladás</li> <li>– Kavitálódó elváltozás</li> <li>– Intersticiális beszűrődés</li> <li>– Atelektázia</li> <li>– Új pulmonális nodulus</li> </ul>
Ismeretlen eredetű tüdőkollapszus

<b>Flexibilis bronchoszkópia indikációi</b>
Feltételezett vagy ismert bronchiális karcinóma – Pozitív vagy gyanús köpet citológiai leletek – Magas rekeszállás (nervus phrenicus bénulás) – Stádiummeghatározás (staging) – Műthetőség megítélése – Lokális endobronchiális kezelés utókövetése
Mediasztinális és hilusi lymphadenopathia
Tüdőtranszplantáció – Anasztomózis vizsgálata – Rejekció surveillance
Nyelőcső-, pajzsmirigyműtét
Endotracheális intubáció – Tubuspozíció ellenőrzése – Tubus okozta sérülések felmérése
Idegentest-eltávolítás és azt követő ellenőrzés
Mellkasi trauma – Légúti sérülés kizárása – Légúti idegentest vizsgálata
Légutak vegyszer okozta vagy égési sérülésének vizsgálata
Ismeretlen eredetű véna cava superior szindróma
Ismeretlen eredetű rekedtség vagy hangszalagbénulás
Fistula gyanúja – Bronchopleurális – Tracheoesophagealis és bronchoesophagealis – Tracheoarticus vagy bronchoarticus – Iatrogén (műtét utáni)
Terápiás indikáció – Légúti váladék leszívása – Tüdőrák palliáció – Tumordebuking (elektrokauter, lézer, krioterápia, brachyterápia) – Légúti sztent behelyezése – Bronchoszkópos volumen redukció

**2. táblázat:** Flexibilis bronchoszkópia kontraindikációi [9]

<b>Flexibilis bronchoszkópia kontraindikációi</b>
Abszolút – A beteg beleegyezésének hiánya (kivéve vitalis indikáció esetén) – A betegek együttműködésének hiánya – Szakképzett személyzet hiánya – A megfelelő felszerelés hiánya – Nem rendezhető hipoxémia

<b>Flexibilis bronchoszkópia kontraindikációi</b>
Relatív – Ismeretlen eredetű vagy súlyos hyperkapnia – Kontrollálatlan asztma – COPD exacerbáció – Instabil angina – Kontrollálatlan aritmiák – Nem rendezhető koagulopátia – Instabil nyaki gerinc (rigid bronchoszkópia esetén) – A diagnózishoz nagy szövetmintára van szükség – Mentális zavar, idős kor, alultápláltság

**3. táblázat:** A nem billentyű eredetű pitvarfibrilláció során kialakuló stroke kockázatát becsülő CHADS<sub>2</sub> és a CHA<sub>2</sub>DS<sub>2</sub>-VASc pontozási rendszerek összehasonlítása [19]

Rizikófaktor	CHADS <sub>2</sub> score	CHA <sub>2</sub> DS <sub>2</sub> -VaSc score
Balkamra-elégtelenség	1	1
Hypertonia	1	1
75 év feletti kor	1	2
Cukorbetegség	1	1
Stroke/TIA/Thromboembolia	2	2
Korábbi infarctus, perifériás érbetegség, aorta plakk	–	1
65–74 év közti kor	–	1
Női nem	–	1

**4. táblázat:** A thromboemboliás események kockázata az antithrombotikumok kihagyása esetén [19]

Alapbetegség	Rizikóbecslés alapja	Alacsony (évenkénti stroke-rizikó < 5%)	Magas (évenkénti stroke-rizikó > 10%)
Vénás thromboembolia	Embóliától eltelt idő	> 12 hónap, nincs egyéb rizikófaktor	< 3 hónap, vagy thrombophilia
Mechanikus műbillentyű	Pozíció, szám, típus	Bicuspidalis aortabillentyű, nincs pitvarfibrillatio vagy egyéb rizikótényező	Mitralis billentyű, vagy aortabillentyű rizikófaktorokkal
Pitvarfibrilláció	CHADS <sub>2</sub> score	0–2	5–6

**5. táblázat:** A warfarin és P2Y<sub>12</sub> receptor blokkolók áthidalása [19]

Hatóanyag	Leállítás	Áthidalás	Megjegyzés
warfarin	INR-ellenőrzés 7 nappal a bronhoszkópia előtt. Ha az INR 2–3 közt van, akkor a vizsgálat előtt 5 nappal kell leállítani. INR-ellenőrzés 1 nappal a vizsgálat előtt. K-vitamin és FFP, ha szükséges.	UFH  LMWH	Kezdés 3 nappal, leállítás 4–6 órával a vizsgálat előtt. Újrakezdés 12–24 órával a vizsgálat után. Kezdés 3 nappal, leállítás 24 órával a vizsgálat előtt. Újrakezdés 24–72 órával a vizsgálat után.

Hatóanyag	Leállítás	Áthidalás	Megjegyzés
P2Y <sub>12</sub> receptor gátlók	Leállítás időpontja a 6. táblázatban.	tirofiban eptifibatide vagy cangrelol	A P2Y <sub>12</sub> -gátló abbahagyása után 24 órán belül elkezdendő. Leállítás 2–4 órával a vizsgálat előtt.

**6. táblázat:** A tromboitaaggregáció-gátló kihagyásának időtartama a peri-bronchoszkópos időszakban [19]

Hatásmechanizmus	Hatóanyag	Indikáció	Felezési idő normál vesefunkció esetén	Tervezett beavatkozás esetén kihagyás időtartama	Újrakezdés ideje a beavatkozás után
Cyclo-oxigenase inhibitor	Aspirin	PF, CAD, stroke	20 perc	nem szükséges	
Irreverzibilis P2Y <sub>12</sub> ADP receptor gátlók	Clopidogrel	ACS, PAD, stroke	6–8 h	5–10 nap	24–48 h
	Prasugrel	ACS	2–15 h	5–10 nap	
	Ticlopidine	CAD, stroke	4–5 nap	10–14 nap	
Reverzibilis P2Y <sub>12</sub> ADP receptor gátló	Ticagrelol	ACS, CAD, stroke	7–9 h	5–10 nap	
	Cangrelor iv	CAD, PCI	3–6 min	2 h	
Aktív thrombin receptor (PAR-1) antagonist	Vorapaxar	CAD, PAD	5–13 nap	2–3 hét	
Értágító, PDE-3 és THR aggregáció gátló	Cilostazol	PAD	11 h	1–2 nap	24 h
PDE-3 és THR aggregáció gátló	Dipyridamole	Stroke	10–19 h	1–2 nap	
Gátolja a glycoproteinIIb/IIIa-t, a THR aggregációt és a thrombusképződést	Abciximab iv	ACS, PCI után	10–30 min	12–24 h	24–48 h
	Eptifibatide iv		2,5 h	2–4 h	24 h
	Tirofiban iv		2 h	2–4 h	

PF: pitvarfibrilláció, ACS: Acut Coronaria Syndroma, CAD: coronaria artéria betegség, PAD: periféris artériás betegség, PCI: percutan coronaria intervenció, THR: thrombocyt

**7. táblázat:** Az anticoaguláns szerek kihagyásának időtartama a peri-bronchoszkópos időszakban [19]

Hatásmechanizmus	Hatóanyag	Felezési idő normál vesefunkció esetén	Tervezett beavatkozás esetén kihagyás időtartama	Újrakezdés ideje a beavatkozás után	Antidotum
K-vitamin antagonist	Warfarin	20–60 h	5 napig, majd INR-kontroll	24 h	iv K-vit, III vagy IV faktor PCC, rFVIIa
Direct Xa factor inhibitor	Rivaroxaban	5–9 h	Alacsony vérzésveszély esetén 24 h, nagy vérzésveszély esetén 48 h	24 h	Andexanet alfa, FFP, PCC, rFVIIa,
	Edoxaban	10–14 h			
	Apixaban	12 h			

Hatásmechanizmus	Hatóanyag	Felezési idő normál vesefunkció esetén	Tervezett beavatkozás esetén kihagyás időtartama	Újrakezdés ideje a beavatkozás után	Antidotum
Direct thrombin inhibitor	Dabigatran	12–17 h	1–2 nap, ha CrCl ≥ 50 3–5 nap, ha CrCl < 50	24 h	Idarucizumab, dialysis, PCC, rFVIIa
Parenterális anticoagulánsok					
Anti-Xa, antithrombin III inhibitor	nem fractionált heparin iv./sc.	60–90 min	4–6 h	12–24 h	Protamin szulfát
Szelektív kötődés az antitrombinhoz	LMWH sc.	3–5 h	24–36 h	24–72 h	Andexanet alfa, protamin szulfát, rFVIIa
Indirect Xa faktor gátló	Fondaparinux sc.	17 h	72 h	24–72 h	rFVIIa
Reverzibilis direkt trombin gátló	Argatroban iv.	45 min	3 h	12–24 h	
	Desirudin iv./sc.	2–3 h	6–8 h	12–24 h	
	Bivalirudin iv.	25 min	2 h	12–24 h	

FFP: friss fagyasztott plazma, PCC: prothrombin complex concentratum, rFVIIa: rekombináns aktivált VII faktor, iv.: intravénás, sc.: subcutan

**8. táblázat:** A szedáltsági szintek jellemzői [38]

Szint	Tudat, idegrendszer	Légutak	Spontán légzés	Cardio-vascularis rendszer	Minimális monitorozás
<b>I. Anxiolysis</b>	Tiszta tudat, kicsit csökkent reakciókészség, kognitív funkció minimálisan érintett	Szabadok	Megtartott kielégítő	Nem érintett	Inspekción
<b>II. Felületes „éber” szedálás (conscious sedation)</b>	Verbális/taktilis ingerekre adekvát válasz; tudatállapot enyhén befolyásolt	Szabadok	Általában kielégítő	Nem vagy kis mértékben érintett	Vérnyomás- és EKG-monitor, pulzoximetria. Monitorozás a beavatkozást követően is kötelező 2 óráig. <b>A beavatkozást végzőtől független, a légútbiztosítás, lélegeztetés módszereiben jártas orvos intézményen belüli elérhetősége szükséges.</b>

Szint	Tudat, idegrendszer	Légutak	Spontán légzés	Cardio-vascularis rendszer	Minimális monitorozás
<b>III. Mélyszedálás</b>	Tudatdeprimált, a beteg magára hagyva alszik, erős ingerekre, fájdalomingerre reagál.	Gyakran szükséges beavatkozás (Esmarck-műfogás, Guedel-pipa stb.)	Deprimált lehet, asszisztálás gyakran szükséges	Többnyire érintett	Fentiekén kívül EKG-monitor, vénás kanül, oxigénforrás, lélegeztetési lehetőség, defibrillátor elérhetősége fontos. <b>Aneszteziológus orvos és asszisztens jelenléte szükséges.</b>
<b>IV. Általános érzéstelenítés</b>	Teljes öntudatlanság, fájdalomingerre sincs reakció	Professzionális légútbiztosítás szükséges	Asszisztált vagy kontrollált lélegeztetés	Deprimált lehet	Teljes aneszteziológiai felszerelés (altatógép, monitor stb.) <b>Aneszteziológus orvos és asszisztens jelenléte elengedhetetlen.</b>

**9. táblázat:** Ramsay-skála a szedálás mélységének megállapítására [38]

Fokozat	
1	izgatott, aggódó, nyugtalan
2	kooperatív, orientált, nyugodt
3	csak felszólításra reagál (felületes szedálás szintje)
4	alszik, enyhe szemhéjérintésre, hangra élénken reagál
5	alszik, enyhe szemhéjérintésre, hangra renyhén reagál
6	nem ébreszthető, nem reagál

**10. táblázat:** Az egészséges, nem dohányos felnőtt bronchoalveolaris lavagenak (BAL-nak) sejttözetetele [57]

Normál nem dohányos felnőtt	Sejtarány a BAL-ban
Alveoláris macrofágok	> 85%
Lymphocyták	10–15%
Neutrofilok	≤ 3%
Eosinofilok	≤ 1%

**11. táblázat:** Covid-pozitív betegek bronchoscópos vizsgálatainak időzítése indikációk függvényében [117]

Sürgősség	Biztonsági teendők	Indikáció	Vizsgálat ideje
<b>Azonnali</b>	Légúti átvitel megelőzése Egyéni védőfelszerelések használata Személyzet létszámának minimalizálása	Acut idegentest Haemoptoe, ha tüdőembólia nem merül fel Súlyos nagylégúti obstructio	A felismerés napján
<b>Sürgős</b>	Vizsgálati idő minimalizálása	Lázás neutropenia tisztázatlan okú, nem javuló infiltrátummal Transzplantált beteg antimikrobális kezelés mellett romló klinikummal	24–48 órán belül

Sürgősség	Biztonsági teendők	Indikáció	Vizsgálat ideje
<b>Acut</b>	Ha a klinikai gyógyulás nem megvárható, akkor úgy kell eljárni, mintha a beteg Covid-pozitív lenne	Daganatgyanús, korai stádiumú, operábilis pulmonalis terime Staginget igénylő pulmonalis elváltozás nyirokcsomó-érintettséggel Ismert tumor mellett megjelenő novum góc, vagy progresszió gyanúja Tünetekkel járó sarcoidosis, ha szövettani igazolás szükséges Novum lobaris atelectasia	2 héten belül
<b>Subacut</b>	A helyi protokollok alkalmazásával, a Covid gyógyulása után, a társbetegségek (pl. immunszuppresszió) figyelembevételével	Köhögés, dyspnoe, enyhe haemoptoe negatív CT-vel Krónikus lobaris atelectasia Légúti stent ellenőrzése	2 héten túl, amikor lehetséges
<b>Tervezhető</b>		BAL enyhe tüneteket okozó atipusos mycobacteriosis gyanúja esetén Tracheostoma-kontroll Transzplantáció-kontroll	Amikor biztonságos és elvégezhető

**12. táblázat:** A BAL sejtösszetételének jellegzetességei az egyes ILD-kben [147]

ILD megnevezése	makrofág*	neutrofil*	limfocita*	eosinofil*	CD4+/CD8+ arány**
Akut eosinofil pneumonia (AEP)				↑↑(>25%)	
Akut interstitialis pneumonia (AIP)		↑↑			
Krónikus eosinofil pneumonia		→,↑		↑↑(>40%)	↓
Cryptogén organizáló pneumonia (COP)	habos makrofágok	↑(akut)	↑(krónikus)		↓
Desquamatív interstitialis pneumonia (DIP)	pigmentált alveolaris makrofágok	↑	↓	↑	↓
Granulomatous limfocitás interstitialis betegség (GLILD)			>50%		↓
Nemspecifikus interstitialis pneumonia (NSIP)		↓	↑		↓
Pleuroparenchymalis fibroelastosis (PPFE)		↓	↑	↓	
Respiratorikus bronchiolitis ILD (RBILD)	erősen pigmentált makrofágok				
Szokványos interstitialis pneumonia (UIP), IPF	↑↑	↑	↓	↑	

Jelmagyarázat: \* haemocytométerrel meghatározva, \*\* áramlási citometriával meghatározva

**13. táblázat:** Centralis légúti obstrukciót okozó kórképek [185]

<b>Malignus</b>	<b>Nem malignus</b>
<b>Primer endoluminalis tumorok</b>	<b>Benignus daganatok</b>
bronchogen	laphám papilloma
adenoid cysticus	hamartoma
mucoepidermoid	<b>Lymphadenopathia</b>
carcinoid	sarcoidózis
plasmocytoma	infectív eredetű (pl. tbc)
<b>Endobronchialis metasztázisok</b>	<b>Vascularis</b>
bronchogén	érgyűrű
vese	aneurysma
emlő	<b>Porc</b>
pajzsmirigy	polichondritis recidivans
vastagbél	<b>Granulációs szövet</b>
sarcoma	endotrachealis tubus
melanoma	tracheostomiás tubus
<b>Gége és nasopharyngealis carcinoma</b>	légúti stent
<b>Nyelőcső-carcinoma</b>	idegentest
<b>Mediastinalis tumorok</b>	sebészi anasztomózis
thymuscarcinoma	Wegener-granulomatosis
pajzsmirigy-carcinoma	Rhinoscleroma
csírasejtes tumorok (teratoma)	<b>Pseudotumor</b>
<b>Lymphadenopathia</b>	edobronchialis pseudotumor
a fenti tumorokkal összefüggően	Hyperdinamikus
lymphoma	tracheomalacia
	bronchomalacia
	<b>Membranosus szűkületek</b>
	Idiopathiás progresszív subglottikusstenosis
	Tbc
	Sarcoidózis
	<b>Egyéb formák:</b>
	struma
	nyákdugó
	hangszalagbénulás
	légúti hematoma
	légúti égés
	epiglottitis
	véralvadék
	amyloid

**14. táblázat:** Az argon plazma coaguláció, electrocauter, cryoterápia összehasonlítása [193]

	Argonplazma-koaguláció	Electrocauter	Cryoterápia
azonnali hatás	igen	igen	nem
vérzés kontrollja	igen	igen	igen
légúti tűz indukálása	igen	igen	nem
nyákdugó-eltávolítás	nem	nem	igen
idegentest-eltávolítás	nem	nem	igen
a hörgőfalra gyakorolt hatás	hegesedés	heg, szűkület	nincs

**15. táblázat:** Az endoscópos kezelések indikációi a három alaptípusú endobronchialis szűkület esetén [193]

Beavatkozás típusa	Endoluminalis elváltozás	Külső kompresszió	Kevert típus
lézer	+	-	+
electrocauter	+	-	+
cryoterápia	+	-	+
brachyterápia	+	-	+
stentek	-	+	+
APC	+	-	+

**16. táblázat:** Freitag-klasszifikáció [247]

Szűkület típusa	Elhelyezkedés	Grade	Átmeneti zóna
– strukturális: exophytikus/ intraluminalis, extrinsic distorzió, heges striktúra	– trachea felső, kp. alsó harmad  – jobb vagy bal főhörgő	0: nincs szűkület 1: 25%-os szűkület 2: 50% 3: 75% 4: 90% 5: teljes elzáródás	– membranózus  – homokóra
– dinamikus: károsodott porc, malacia vagy lebegő membrán			

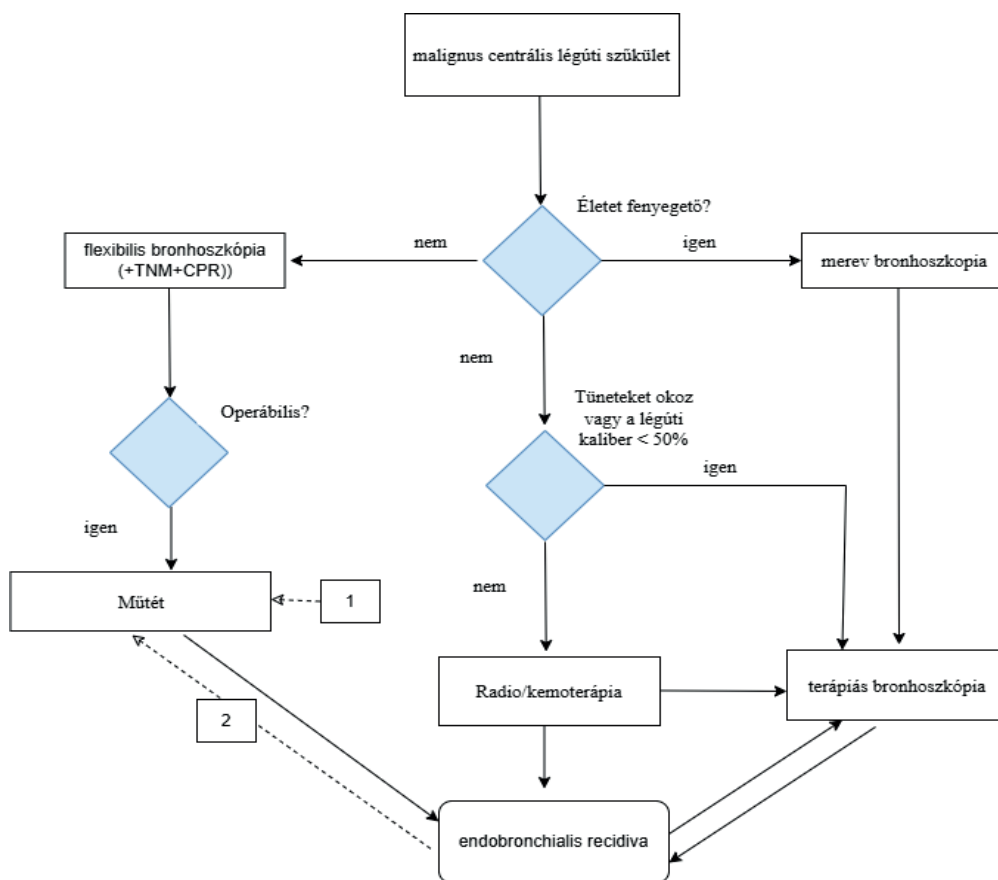
**17. táblázat:** Szerzett tracheo-oesophagealis fistula lehetséges kiváltó okai [251]

<b>Daganatok</b>
Gyakori: nyelőcső, tüdő
Kevésbé gyakori: gége, pajzsmirigy, lymphoma, thymus
<b>Tartós intubáció, tracheostoma</b>
<b>Endoscópos intervenció (pl. endobronchialis lézer vagy cryoterápia)</b>
<b>Infekciók:</b>
tbc
actinomycosis
bakterialis tályog
<b>Gyulladásos betegségek (pl. rheumatoid arthritis)</b>
<b>Trauma (pl. áthatoló nyaki, mellkasi trauma)</b>
<b>Marószers nyelése</b>
<b>Nyelőcsőstent</b>

<b>Műtét</b>
mellkasi laryngectomia, oesophagectomia
szívűtét
mediastinumon végzett műtétek
<b>Sugárterápia</b>
<b>Kemoterápia</b>

#### 1.4. Algoritmusok, ábrák

1. algoritmus: A malignus centrális légúti obstrukció kezelési algoritmus [190, 191]



A kétirányú nyilak az endobronchialis tumor kiújulási tendenciáját jelölik, valamint az ismételt multimodális kezelés szükségességét.

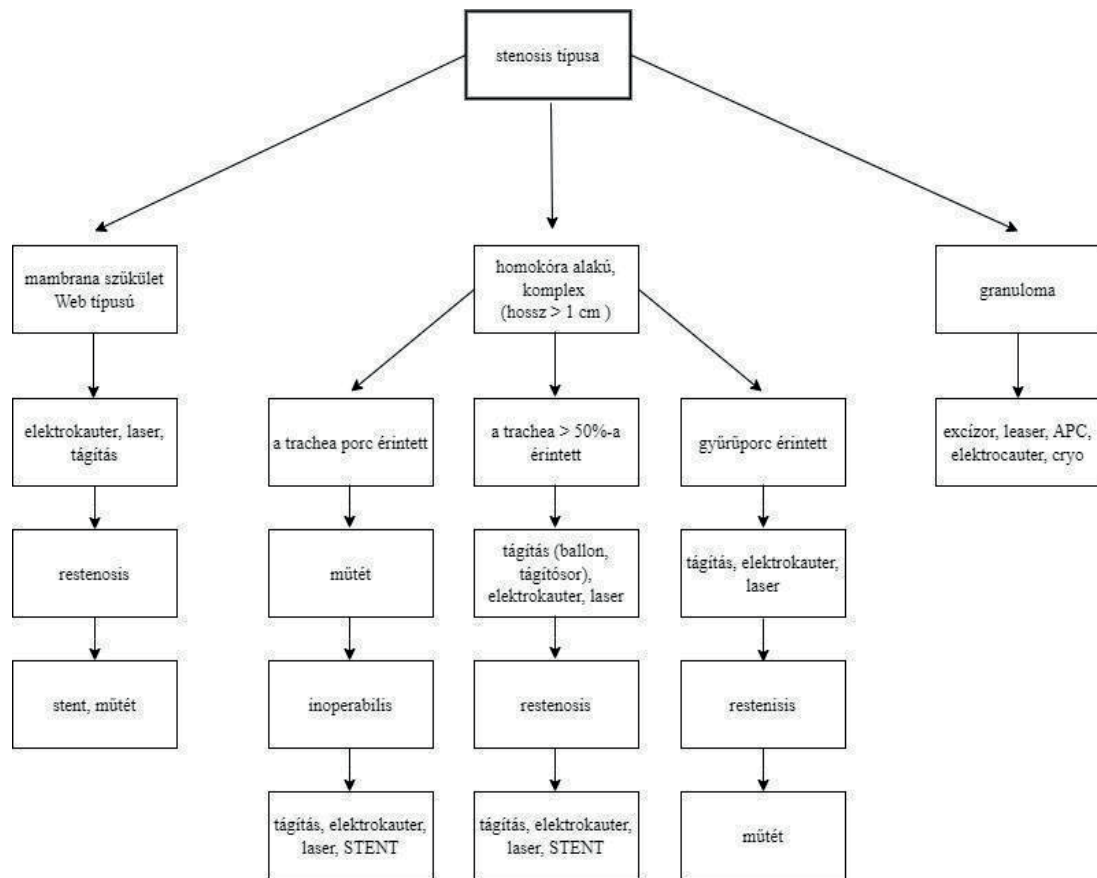
Szaggatott nyilak:

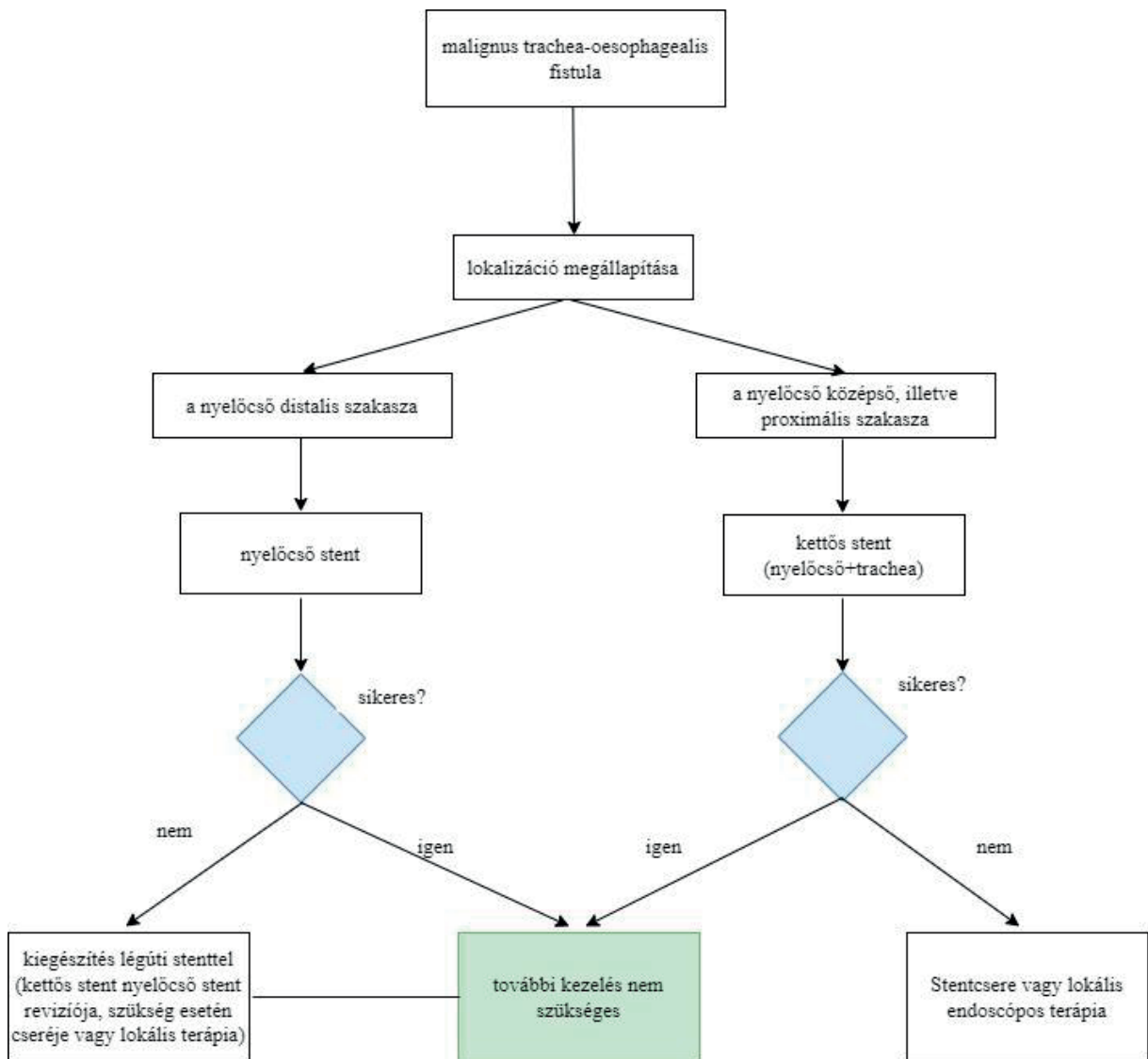
- Primeren inoperabilis tumorok, melyek operabilissá váltak terápiás bronhoszkópiát és neoadjuváns kezelést követően.
- Operált tüdőrák endobronchialis recidívája centrális légúti obstrukcióként, mely alapos restaginget követően operabilis

TNM: tumor stádium + szövettan

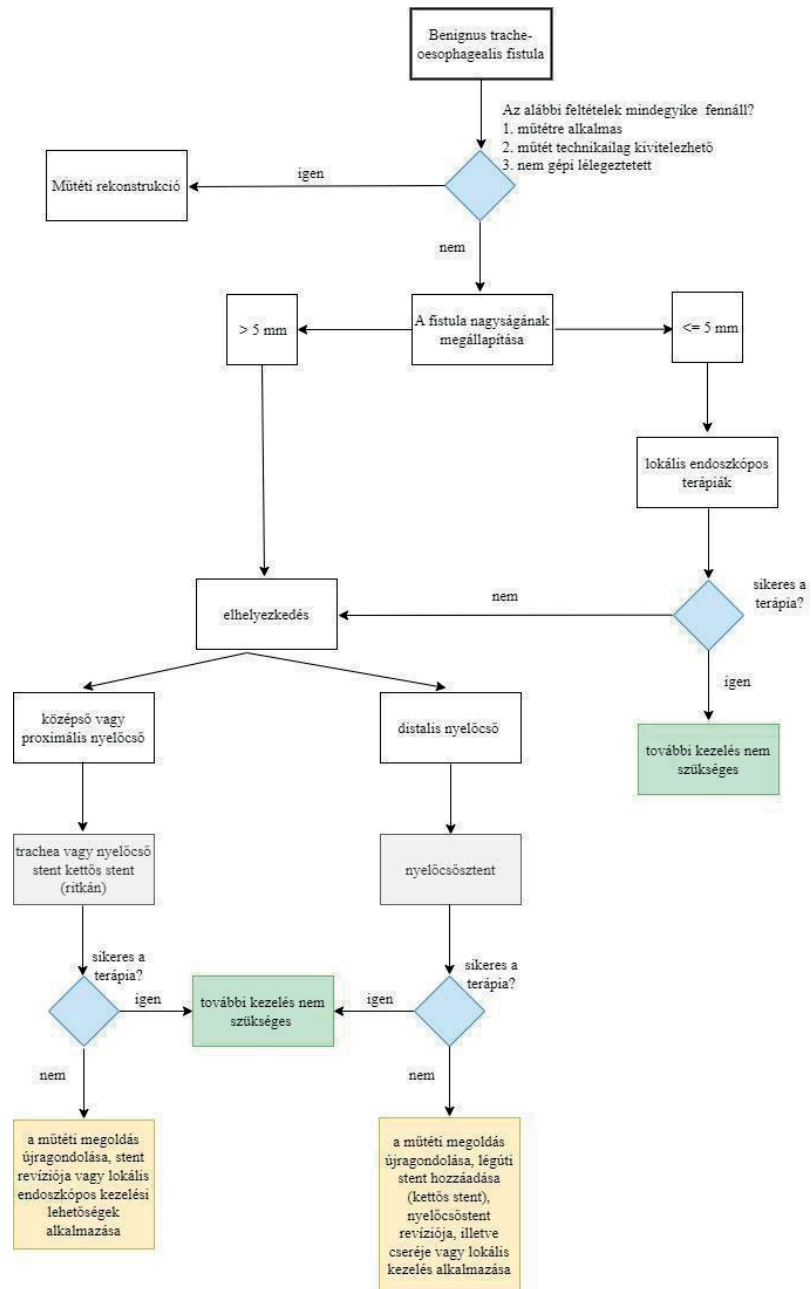
CPR: kardiopulmonalis tartalék

**2. algoritmus:** Postintubációs tracheostenosis kezelési algoritmus [248, 249, 250]

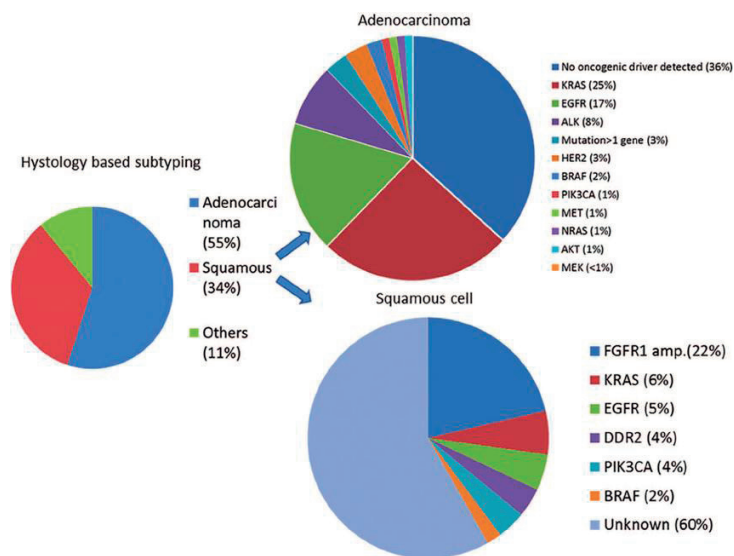


**3. algoritmus:** Malignus trachea-oesophagealis fistula kezelési algoritmus [251, 256, 257]

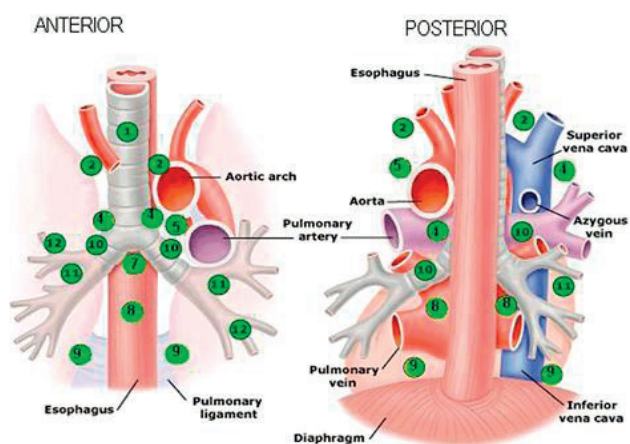
**4. algoritmus:** Benignus tracheo-oesophagealis fistula kezelési algoritmus [251, 256, 257]



1. ábra. Célozható tüdőrákaltípusok vázlatos listája [77]



2. ábra. Nem kissejtes tüdőrák medisztinális stagingje: endobronchiális ultrahang-transzbronchiális vékonytű aspiráció vs. mediasztinoszkópia [81]

**Lymph Node Stations**

- 1 = Supraclavicular
- 2 = Upper paratracheal
- 3 = Prevascular
- 4 = Lower paratracheal
- 5 = Subaortic
- 6 = AP window (not shown)
- 7 = Subcarinal
- 8 = Paraesophageal
- 9 = Pulmonary ligament
- 10 = Hilar
- 11 = Interlobar
- 12 = Lobar

**Accessible by:**

- EBUS-TBNA
- EBUS-TBNA, Mediastinoscopy
- EBUS-TBNA, Mediastinoscopy
- EBUS-TBNA, EUS-FNA, Mediastinoscopy
- VATS, EUS-FNA
- VATS
- EBUS-TBNA, EUS-FNA, Mediastinoscopy
- EBUS-TBNA, EUS-FNA
- EUS-FNA
- EBUS-TBNA
- EBUS-TBNA
- EBUS-TBNA

EBUS-TBNA = Endobronchial ultrasound guided transbronchial needle aspiration  
 EUS-FNA = Endoscopic ultrasound guided fine needle aspiration  
 VATS = Video assisted thoracoscopic surgery

### 1.5. Egyéb dokumentumok

#### **A tisztítási és fertőtlenítési eljárás részletes leírása**

1. Mielőtt a bronhoszkópot leválasszuk a fényforrásról vagy a videoprocesszorról, enzimatikus detergensevel és 10 mp levegővel átmoszuk, a vér, mucos és egyéb szennyeződések eltávolítása céljából.
  2. Külső részét szintén enzimatikus detergensevel letisztítjuk, és ellenőrizzük az esetleges külső sérüléseket.
  3. Levesszük az egyszer használatos részeket. Egyszer használatos kefével átkefézzük a munkacsatornákat a gyártó előírása alapján. A bronhoszkópok külső részét ismételtlen átmoszuk. A szivárgás- (leak) tesztet elvégezzük.
  4. A bronhoszkópot a mosogatógépbe helyezzük a többször használatos tartozékokkal együtt, és ellenőrizzük, hogy a munkacsatornák átjárhatóak, és a fertőtlenítőszer átjárja őket. A gyártó utasításainak megfelelő fertőtlenítőszer használunk.
  5. Tároljuk függőlegesen zárt szekrényben vagy szárítóban, a gyártó előírásainak megfelelően.
-